Vol. 8 No. 1 2025
pISSN 2586-1719 / eISSN 2799-3299

KJAR

Korean Journal of Abdominal Radiology

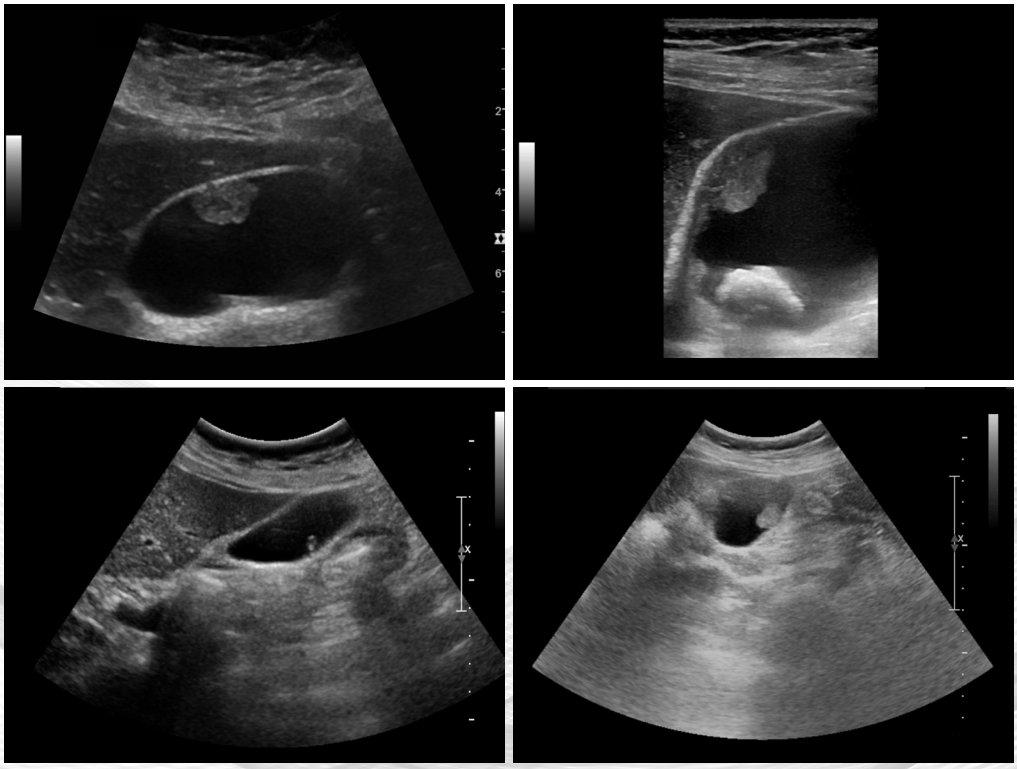

KSAR
대한복부영상의학회
Korean Society of Abdominal Radiology

KJAR
Korean Journal of Abdominal Radiology

Vol. 8 • No. 1 • July 15, 2025
pISSN 2586-1719 / eISSN 2799-3299

Editorial Board

Editor-in-Chief

Hyungjin Rhee	Yonsei University, Korea

Associate editors

Subin Heo	University of Ulsan, Korea
Seung-seob Kim	Yonsei University, Korea

Editors

Seung Baek Hong	Pusan National University, Korea
Hokun Kim	The Catholic University of Korea, Korea
Jeong Woo Kim	Korea University, Korea
Jeong Hyun Lee	Sungkyunkwan University, Korea
Jisun Lee	Chungbuk National University, Korea
Junghoan Park	Seoul National University, Korea
Ji Soo Song	Jeonbuk National University, Korea
Myung-won You	Kyung Hee University, Korea

Publisher

Chang Hee Lee	Korea University, Korea

Layout Editor

Byeong Kyu Song	Sungmungak, Korea

Editorial Assistant

Soon Jeong Hwang	Korean Society of Abdominal Radiology, Korea

Publisher	Chang Hee Lee	Korea University, Korea
Editor-in-Chief	Hyungjin Rhee	Yonsei University, Korea

KJAR Editorial Office
103-1103, The Sharp Seocho, 21, Seochojungang-ro 2-gil, Seocho-gu, Seoul 06720, Korea
Tel: +82-2-3474-1983 · Fax: +82-2-3474-1982 · E-mail: office@ksar.kr

Printing Office Sungmungak
#301, 72-15 Soopyo-ro, Jung-gu, Seoul 04543, Korea
Tel: +82-2-2266-9198 · Fax: +82-2-2275-9198 · E-mail: sbgsong@chol.com

Copyright © The Korean Society of Abdominal Radiology

KJAR
Korean Journal of Abdominal Radiology

Vol. 8 • No. 1 • July 15, 2025
pISSN 2586-1719 / eISSN 2799-3299

Review Article

Prompt Engineering for Large Language Models: A Primer for Radiologists 1
Jeong Hyun Lee, Jaeseung Shin

Case Reports

Primary Leiomyosarcoma of the Liver: Case Report and Literature Reviews 9
Bohyun Kim, Younghoon Kim

A Rare Case of Fish Bone Induced Acute Appendicitis 16
Vipin Dagar, Ranjita Das, Sayed Munir Pasha Nazir

Biliary Adenofibroma Presenting as a Hyperenhancing Solid-Cystic Liver Mass: A Case Report 20
Sungtae Park, Dai Hoon Han, Young Nyun Park, Taek Chung, Hyungjin Rhee

Special Report

우연히 발견된 담낭용종 및 담낭벽비후의 해석, 판독, 영상 검사를 이용한 평가 및 추적 관찰: 2025년 대한복부영상의학회 권고안 26
장 원, 이선영, 김연윤, 박진영, 전선경, 이정은, 유정인, 한승철, 박소현, 김재현, 박효정, 윤정희

Publication Instructions for Authors 62

www.e-kjar.org
https://doi.org/10.52668/kjar.2024.00017
pISSN 2586-1719 / eISSN 2799-3299
Copyright © The Korean Society of Abdominal Radiology
Korean J Abdom Radiol 2025;8:1-8

Review Article

Prompt Engineering for Large Language Models: A Primer for Radiologists

Jeong Hyun Lee, Jaeseung Shin
Department of Radiology and Center for Imaging Science, Samsung medical center, Sungkyunkwan University School of Medicine, Seoul, Korea

Among artificial intelligence applications, large language models (LLMs) like ChatGPT have shown promising potential in streamlining workflows and facilitating research. This review article aims to provide basics and examples of prompt engineering in optimizing interactions with LLMs for radiologists, promoting precise, relevant, and useful LLM outputs.

Keywords: Large language models; Natural language processing; Artificial intelligence; Prompt engineering

Introduction

Large language models (LLMs), such as ChatGPT, equipped with advanced natural language processing capabilities, offer a unique avenue for enhancing clinical practices. Prompt engineering is crucial for optimizing the performance of LLMs. Prompt engineering refers to the practice of meticulously designing natural language queries that steer the model to produce the desired output.[1]

Prompt engineering is fundamentally about communication, how to converse with an AI in its language. It may be likened to computer programming wherein the difference is that the "code" is natural language, and the output is not just any text but one that fulfills a specific task or answers a particular question. One key difference to programming, however, is the responsiveness of LLMs to input prompts; slight variations in how a prompt is structured can lead to significantly different outcomes. This sensitivity, often referred to as "prompt brittleness," highlights the importance of syntax and semantics of the prompts given to LLMs.[1] Just as the results from a search engine can vary significantly with minor adjustments in search terms, despite the terms conveying essentially the same meaning, so too can the outputs of LLMs vary based on the subtle intricacies of the input prompt (Fig. 1).

Prompt brittleness turns prompt engineering into both a science, with its principles and patterns, and an art, requiring intuition and creativity to master; akin to the practice of medicine. Exploring prompt engineering shows it is often more about art than science, with success heavily depending on experience and intuition.

The goal of this section is to introduce the concept of

Received: April 9, 2024 **Revised:** June 24, 2024 **Accepted:** September 30, 2024
Correspondence: Jaeseung Shin, MD, PhD
Department of Radiology and Center for Imaging Science, Samsung medical center, Sungkyunkwan University School of Medicine, 81 Irwon-ro, Gangnam-gu, Seoul 06351, Korea
Tel: +82-2-3410-0607 Fax: +82-2-3410-2559 E-mail: dr.shinjs@gmail.com
This is an Open Access article distributed under the terms of the Creative Commons Attribution Non-Commercial License (http://creativecommons.org/licenses/by-nc/4.0/) which permits unrestricted non-commercial use, distribution, and reproduction in any medium, provided the original work is properly cited.

prompt engineering and make it accessible and practical for radiologists. Although the following material introduces components of effective prompts and best practices, it is critical to remember that prompt engineering is a skill that improves with trial-and-error. Getting hands-on experience with prompt engineering for a task is crucial to become proficient. As an important sidenote, because the following principles are learned from experience with the GPT family by OpenAI, they may not apply equally to other LLMs.

Best Practices for Prompt Engineering [2-4]

1) Be specific with clear instructions: Ensure your instructions are straightforward and leave little room for interpretation. Be explicit about what you want. If you seek concise answers, specify the desired length (e.g. three sentences, one paragraph, or 200 words, etc.) or ask for brief replies. Similarly, if you're looking for expert-level writing, state that explicitly. This helps minimize the guesswork for the model (Fig. 2).

2) Persona and Perspective: Encourage the model to adopt a specific persona or tone if that suits your task (e.g. "You are an experienced radiologist in abdominal imaging."). This could range from a scholarly tone for academic inquiries to a more casual one for everyday questions. Likewise, the level and role of the listener can be specified (e.g. "Simplify this for explanation to a patient.") (Fig. 3).

3) Use of Delimiters and Syntax: Clearly mark different sections or types of information within your prompt using delimiters or clear textual separation. This helps the model distinguish between instructions, reference content, and the questions themselves. Even simple ones, such as two consecutive hyphens ("--"), are effective. This might be because a large portion of LLMs training data are structured text such as HTML and JSON (Fig. 4) [5].

4) Break down complex tasks into subtasks: For complex tasks, break them down into simpler, manageable sub-tasks. Provide instructions step by step or ask the model to follow a sequence of operations. This method reduces errors and enhances the quality of the output (Fig. 5) [5].

5) Repetition and Order: Don't hesitate to repeat critical instructions or use both instructions and cues to emphasize what you need. The placement of your instructions (before or after your main content) can also significantly affect the model's responses. Therefore,

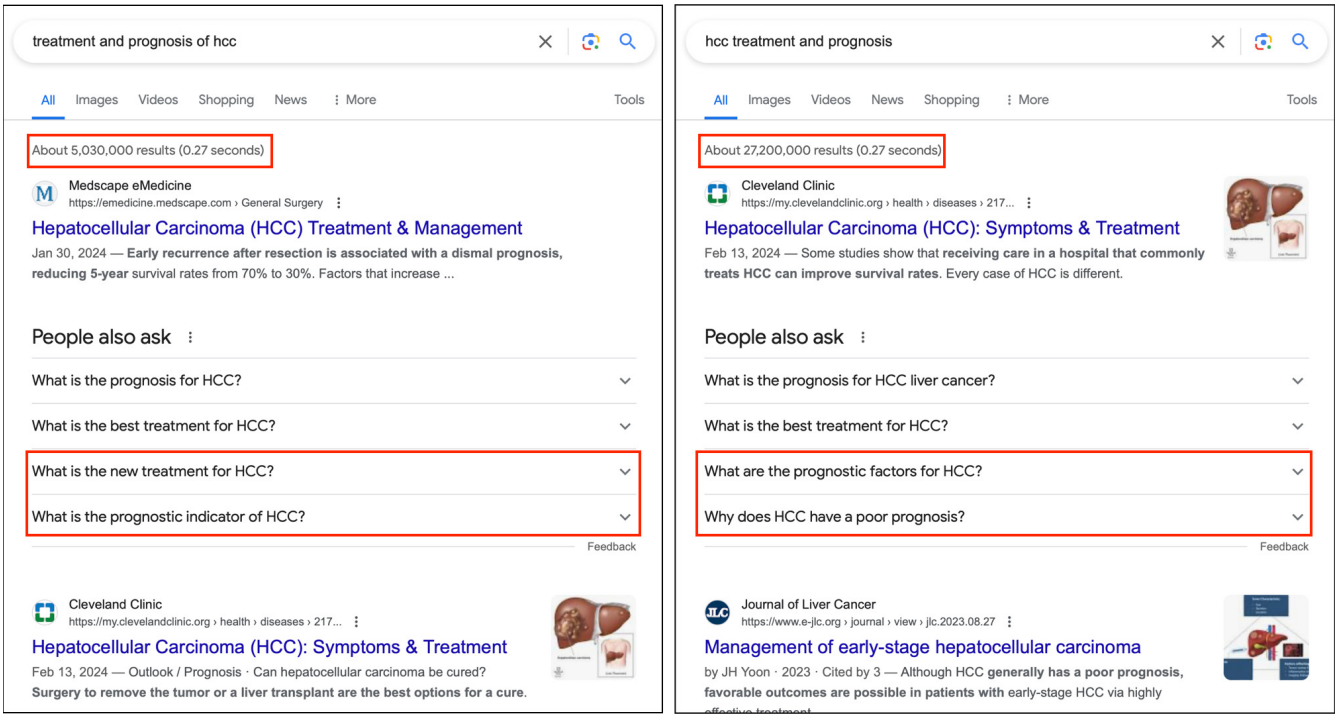

Fig. 1. Example of different results from search engine (www.google.com) with minor adjustments in search terms.

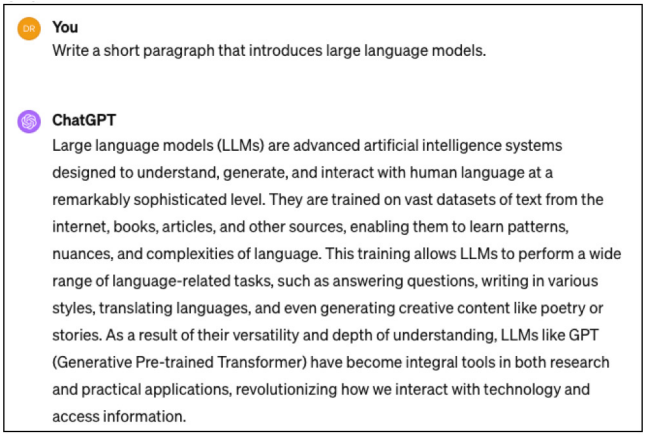

A

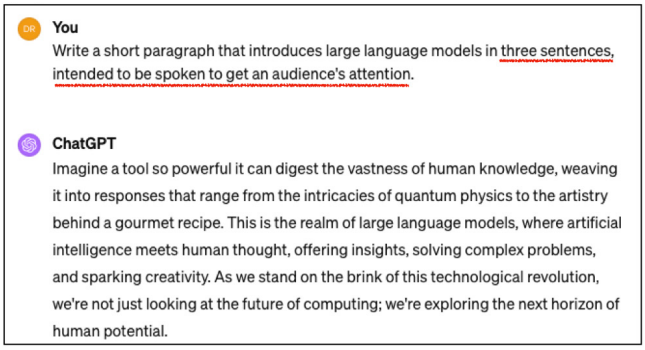

B

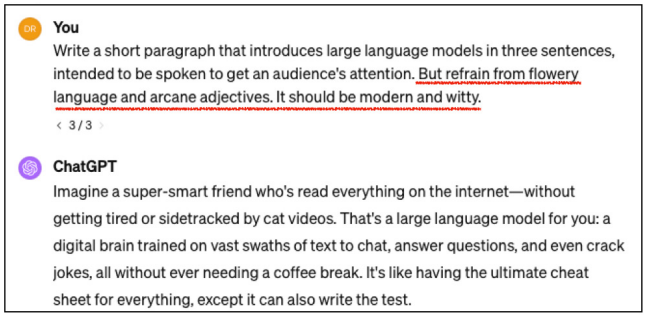

C

Fig. 2. Example of prompt engineering, "Be specific with clear instructions". (A) Original prompt. (B) Modified prompt with more specificity. (C) Additional modification to adjust tone.

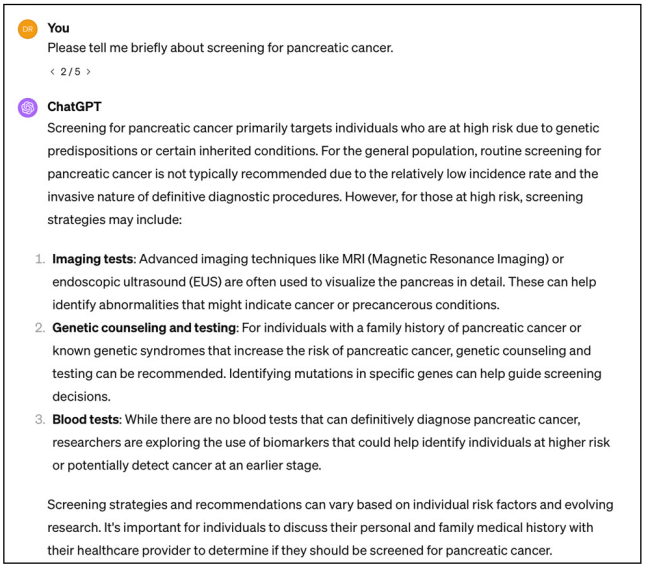

A

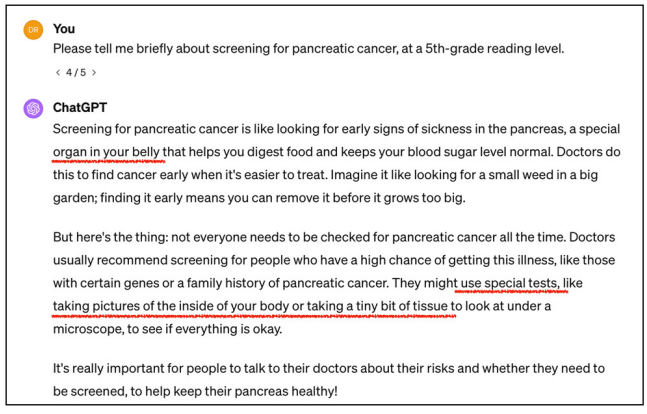

B

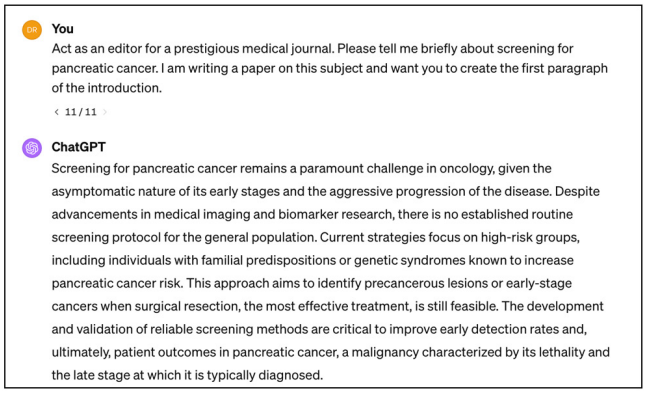

C

Fig. 3. Example of prompt engineering, "Persona and Perspective". (A) Original prompt. (B) Modification of listening level to make the explanation easier. (C) Designation of persona and addition of specific details for the task.

experiment with various orders to achieve the best results (Fig. 4).

6) Provide Options to avoid hallucinations: Giving the model an "out," such as the option to reply "I don't know" or "not found," can prevent it from making up answers (hallucination) or straying too far from factual accuracy (Fig. 4).

7) Reference Material: Supplying reference text or asking the model to use specific sources can steer responses away from fabrications, especially on esoteric topics. This approach grounds the model's answers in provided or known content and reduces hallucination (Fig. 4).

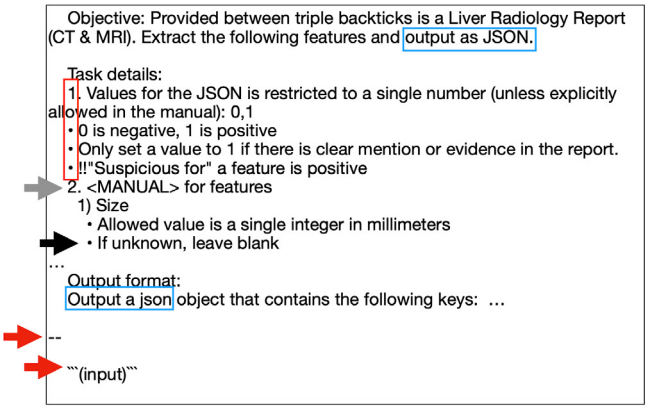

Fig. 4. Example of prompt engineering, "Use of Delimiters and Syntax", "Repetition and Order", "Provide Options to avoid unfaithful output", and "Reference Material". The red arrows denote how delimiters are used. The red box denotes how the prompt can be structured. The blue boxes denote repetition of important instructions. The black arrow denotes an example of giving an 'out' option. The gray arrow denotes how a set of instructions can be made for reference.

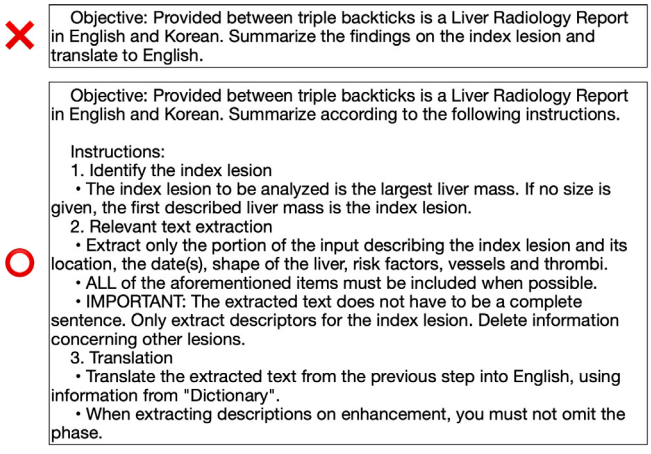

Fig. 5. Example of prompt engineering, "Break down complex tasks into subtasks". The prompt in the upper panel gives a complex instruction in two sentences. The prompt in the lower panel shows how this task can be broken down to subtasks.

8) Use of External Tools: Augment the model's capabilities by incorporating outputs from other tools for tasks that require specific knowledge, precise calculations, or data retrieval [6, 7]. This can include using code execution for mathematical operations or application programming interface (API) calls (Fig. 6).

9) Allow for 'Thinking' Time: Encourage the model to present a "chain of thought" or reasoning process before delivering its final answer [8]. This can improve the accuracy and depth of responses, especially for complex queries (Fig. 7).

10) Evaluation and Testing: Systematically test changes to your prompts to ensure they consistently improve performance. Evaluate against a set of criteria or a "gold-standard" to verify the effectiveness of your modifications. To accomplish this, it is necessary to separately prepare a validation set for fair comparison of various prompts.

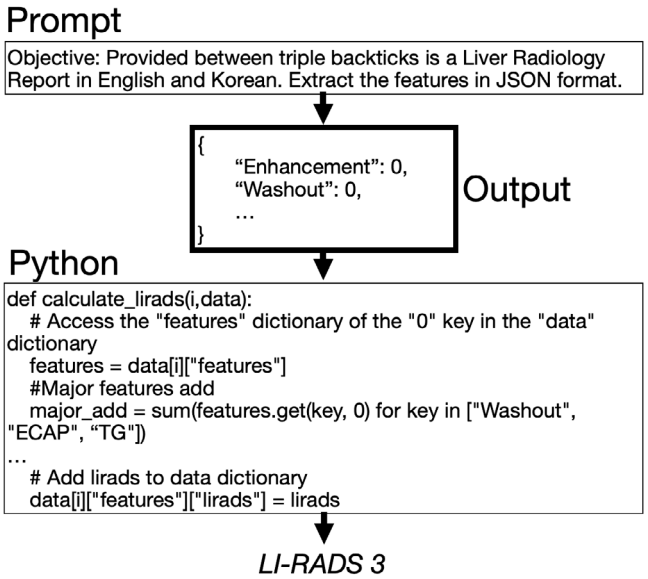

Fig. 6. Example of prompt engineering, "Use of External Tools" with Python code. The prompt instructs the LLM to output the results in JSON format, which can be read as a dictionary object in Python. Then, using multiple conditional statements, a LI-RADS category is calculated.

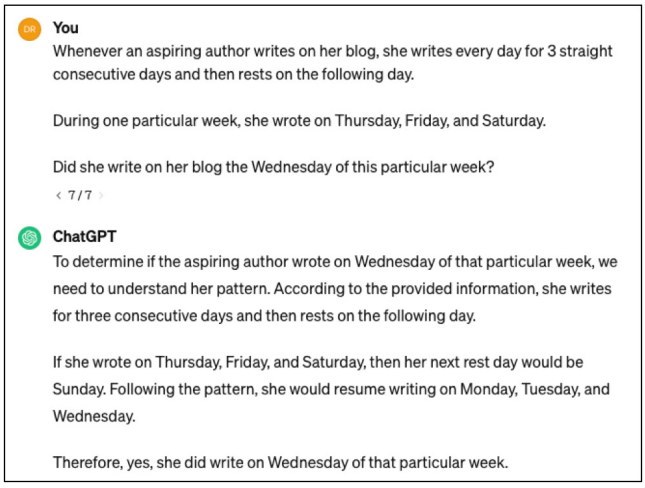

A

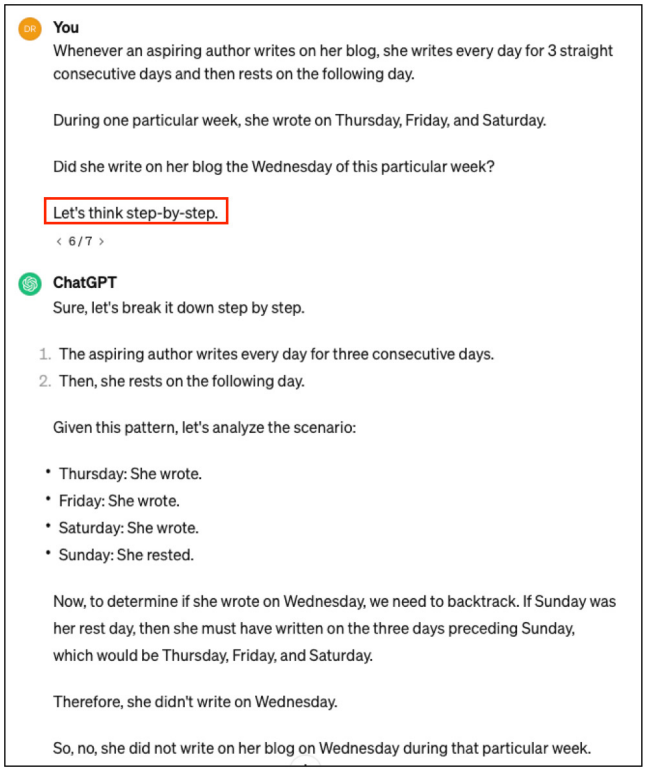

B

Fig. 7.Example of prompt engineering, "Allow for 'Thinking' Time". (A) GPT-3.5 fails to solve the original riddle. (B) Just by adding one sentence that encourages chain-of-thought, GPT-3.5 correctly solves the riddle.

Advanced Prompting Techniques

There are more complex and nuanced prompting techniques, but most of them require multi-turn prompting, usage of programming, or are applicable to very specific scenarios. Most of these are beyond the scope of this review, so in this section, we will introduce two important and easily implementable prompting techniques: in-context learning (ICL) and self consistency.

1) In-Context Learning (also known as few-shot or zero-shot learning)

ICL refers to an LLM's capability to learn from the prompt without changing the model weights. ICL capitalizes on the ability of LLMs to understand and learn from the concatenation of training data examples provided through the prompt.[1] This enables the user to use the LLM in various natural language processing tasks without the need to train a specialized model. In fact, it is so effective that in some scenarios GPT-4 with 10-shots (examples) shows similar accuracy to a 7900 example-trained BERT model.[9] (Fig. 8)

Mechanics of ICL

ICL operates through two main mechanisms: task recognition and task learning. Task recognition involves the model's capability to identify and understand the nature of the task from the provided demonstrations, even if these include incorrect labels. Once the task is recognized, the model then applies its pre-existing knowledge to address the task. Task learning, on the other hand, refers to the model's ability to learn new input-label mappings that were not part of its pre-training, effectively adapting to new information and tasks.

Leveraging ICL

The number of examples given is, in general, positively correlated to the model performance.[10] So, giving the model as many examples as possible is a good way to maximize performance. In practice, since the context is

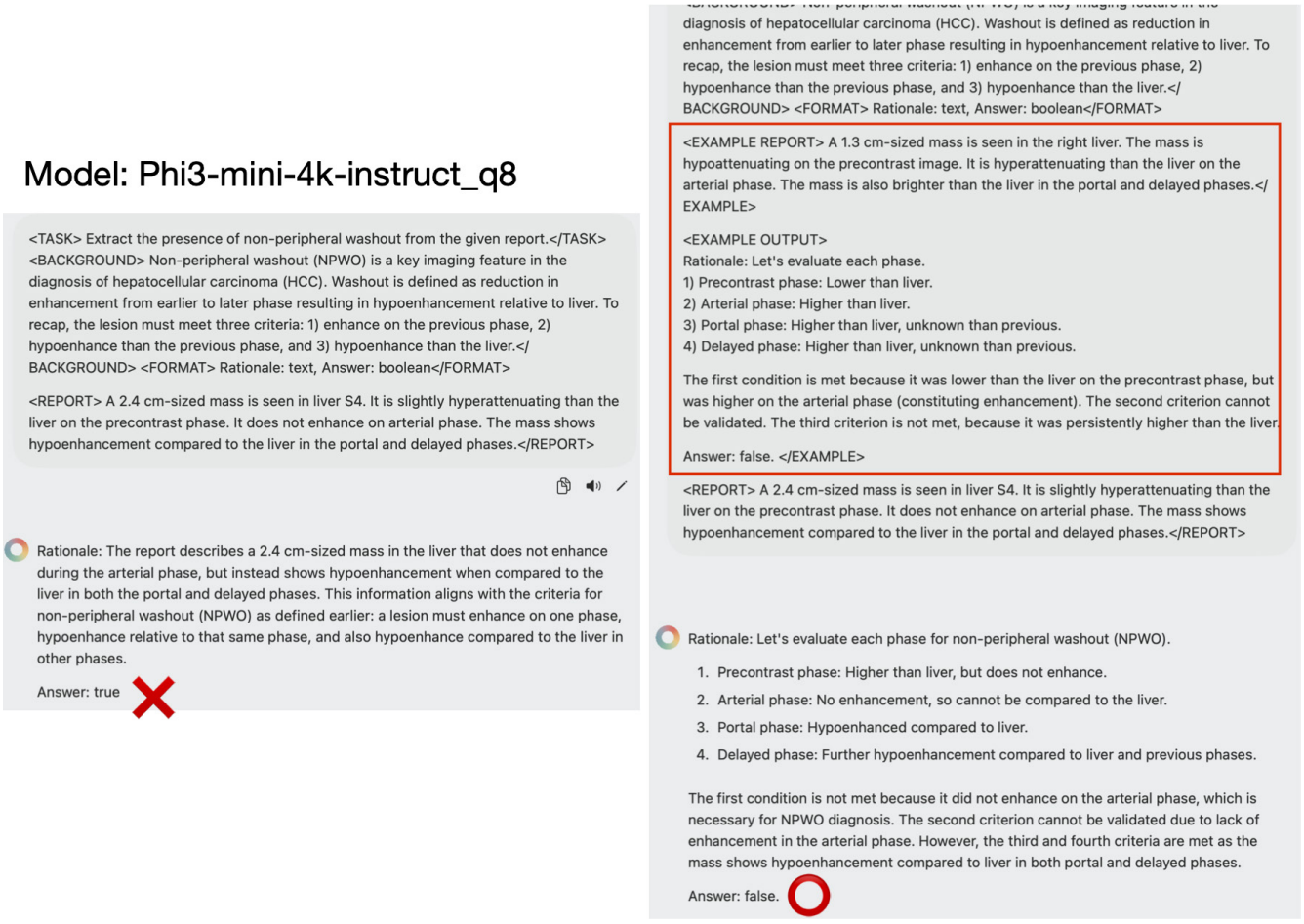

Fig. 8. Example of few-shot chain-of-thought prompting. Even though the model is prompted to create a chain-of-thought by enforcing a 'rationale' in the output format, the chain-of-thought is not effective. By adding a one-shot exemplar, we demonstrate how the rationale should be structured. The model then mimics the reasoning path to arrive at the correct answer.

limited and creating the examples are also a burden, we experiment with what we have or create a few, then expand if we need better accuracy. Also, one interesting aspect in task learning is that the order of the examples affect the performance.[11] Consequently, experimenting with different permutations can optimize task learning outcomes.

2) Self-consistency

Self-consistency works by choosing the most consistent answer after multiple generations. Self-consistency is achieved by taking the majority vote as the final answer, after having the model generate multiple chains-of-thought and answers to the same question while introducing a slight randomness in the generation.[12] By default, GPT-3.5 and GPT-4 has a randomness to its response which cannot be completely removed. In other words, even the same prompt may, and probably will, output different generations each time. When the model tries to solve a problem, this randomness might make it take a slightly different path to reach an answer, even though the starting conditions remain the same.

By generating a number of these slightly varied solutions, a spectrum of answers can be obtained. Despite the differences, correct answers tend to cluster around the truth because logical paths, even when varied, often lead to the same conclusion. The self-consistency method leverages this tendency by identifying the most common answer among these attempts, treating it as the most probable or "consistent" solution. This has been experimentally proven to be superior to greedy sampling in LLMs in which the randomness can be turned off.[12]

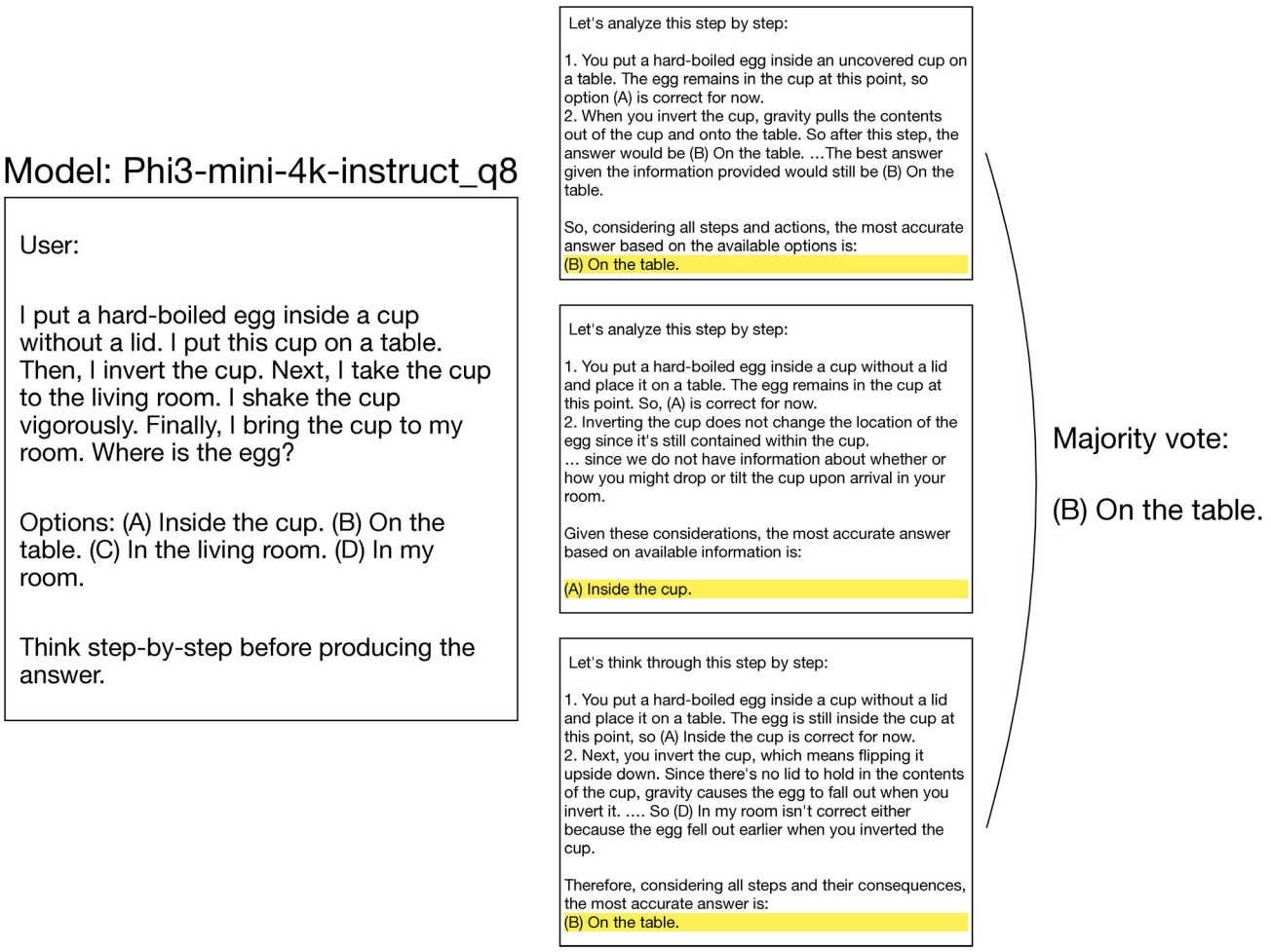

Fig. 9. Example of self-consistency. The model initially failed the riddle with greedy decoding (not shown). With non-greedy decoding, we can generate multiple chains-of-thought and arrive at different answers. Performing a majority vote over these answers is more likely to lead to the correct answer than using greedy decoding.

In practice, this means that if resources allow, taking the majority vote after multiple runs will produce better results. (Fig. 9)

Potential applications for abdominal radiology

LLMs can aid or simplify routine tasks like text generation, summarization, and feature extraction, enhancing efficiency and content quality without compromising the written context. In clinical settings, for instance, they can swiftly simplify formal conclusions by evaluating radiological reports [13]. Gu et al. reported that GPT-4 can be used to extract LI-RADS features from existing radiology reports. In particular, the authors iteratively applied various prompt engineering strategies to build the best prompt on a training set, and externally validated it on a separate dataset [5]. In this way, researchers can harness the full potential of LLMs to produce desired outcomes, assisting in the advancement of LLMs for clinical use in radiology.

Conclusion

The strategic application of prompt engineering is crucial for radiologists to effectively leverage LLMs, enhancing clinical application, workflow efficiency, and future research. The authors hope this review of prompt engineering will help improve radiologists' comprehension and application of LLMs in clinical practice.

References

1. Kaddour J, Harris J, Mozes M, Bradley H, Raileanu R, and McHardy R, Challenges and applications of large language models. arXiv preprint arXiv:2307.10169, 2023.
2. Microsoft. Introduction to prompt engineering. [cited 2024 April 2nd]; Available from: https://learn.microsoft.com/en-us/azure/ai-services/openai/concepts/prompt-engineering.
3. Microsoft. Prompt engineering techniques. Available from: https://learn.microsoft.com/en-us/azure/ai-services/openai/concepts/advanced-prompt-engineering?pivots=programming-language-chat-completions.
4. OpenAI. Prompt engineering. [cited 2024 April 2nd]; Available from: https://platform.openai.com/docs/guides/prompt-engineering/prompt-engineering.
5. Gu K, Lee JH, Shin J, Hwang JA, Min JH, Jeong WK, et al., Using GPT-4 for LI-RADS feature extraction and categorization with multilingual free-text reports. Liver Int. 2024 Jul;44(7):1578-1587.
6. Schick T, Dwivedi-Yu J, Dessì R, Raileanu R, Lomeli M, Hambro E, et al., Toolformer: Language models can teach themselves to use tools. Advances in Neural Information Processing Systems, 2024. 36.
7. Mialon G, Dessì R, Lomeli M, Nalmpantis C, Pasunuru R, Raileanu R, et al., Augmented language models: a survey. arXiv preprint arXiv:2302.07842, 2023.
8. Wei J, Wang X, Schuurmans D, Bosma M, Xia F, Chi E, et al., Chain-of-thought prompting elicits reasoning in large language models. Advances in neural information processing systems, 2022. 35: p. 24824-24837.
9. Wu Z, Zhang L, Cao C, Yu X, Dai H, Ma C, et al., Exploring the trade-offs: Unified large language models vs local fine-tuned models for highly-specific radiology nli task. arXiv preprint arXiv:2304.09138, 2023.
10. Hao Y, Sun Y, Dong L, Han Z, Gu Y, and Wei F, Structured prompting: Scaling in-context learning to 1,000 examples. arXiv preprint arXiv:2212.06713, 2022.
11. Lu Y, Bartolo M, Moore A, Riedel S, and Stenetorp P, Fantastically ordered prompts and where to find them: Overcoming few-shot prompt order sensitivity. arXiv preprint arXiv:2104.08786, 2021.
12. Wang X, Wei J, Schuurmans D, Le Q, Chi E, Narang S, et al., Self-consistency improves chain of thought reasoning in language models. arXiv preprint arXiv:2203.11171, 2022.
13. Doshi R, Amin KS, Khosla P, Bajaj S, Chheang S, and Forman HP, Quantitative Evaluation of Large Language Models to Streamline Radiology Report Impressions: A Multimodal Retrospective Analysis. Radiology, 2024. 310(3): p. e231593.

www.e-kjar.org
https://doi.org/10.52668/kjar.2024.00010
pISSN 2586-1719 / eISSN 2799-3299
Copyright © The Korean Society of Abdominal Radiology
Korean J Abdom Radiol 2025;8:9-15

Case Report

Primary Leiomyosarcoma of the Liver: Case Report and Literature Reviews

Bohyun Kim[1], Younghoon Kim[2]
[1]Department of Radiology, Seoul St. Mary's Hospital, College of Medicine, The Catholic University of Korea, Seoul, Korea
[2]Department of Pathology, Seoul St. Mary's Hospital, College of Medicine, The Catholic University of Korea, Seoul, Korea

Primary liver sarcomas are rare, accounting for only 1–2% of primary liver malignancies, with leiomyosarcoma comprising 13.9% of liver sarcomas. Radiologically, liver leiomyosarcomas exhibit significant variability, typically presenting as large, heterogeneous masses with irregular margins, necrotic regions, and complex enhancement patterns. Imaging may reveal intratumoral hemorrhage, diffusion restriction, and distinctive whirling or bundled structures. The differential diagnosis is broad and includes hepatocellular carcinoma, angiosarcoma, and neuroendocrine carcinoma.

Keywords: Leiomyosarcoma; Liver neoplasms; Sarcoma; Magnetic resonance imaging

Introduction

Primary leiomyosarcoma of the liver is an exceptionally rare and aggressive mesenchymal malignancy. Because of its rarity, little is known about its radiologic findings, especially in gadoxetic acid-enhanced MRI. Herein, we report a case of primary leiomyosarcoma of the liver with emphasis on CT and MRI findings.

Case

A 70-year-old man was referred to our hospital for evaluation of a liver mass discovered during the evaluation of anorexia, weight loss, and general weakness. The patient had no history of liver disease or alcohol abuse, and his medical history was unremarkable. Physical examination revealed a palpable upper abdominal mass, ascites, and lower extremity edema. Laboratory tests revealed elevated aspartate aminotransferase of 68 U/L (reference range, 0–40), alkaline phosphatase of 384 U/L (40–129), total bilirubin of 4.89 mg/dL (0–1.2), direct bilirubin of 3.52 mg/dL (0.13–0.47), and gamma-glutamyltransferase of 840 U/L (10–71). The levels of carbohydrate antigen 19-9 and protein induced by vitamin K absence-II were elevated to 146 U/mL (<34) and 51 mAU/mL, respectively. Alpha-fetoprotein and carcinoembryonic antigen levels were within the normal range.

Abdominopelvic CT showed multiple masses up to 17 cm in size. The dominant mass was nearly replaced the right liver, and multiple smaller nodules scattered in

Received: April 4, 2024 **Revised:** November 15, 2024 **Accepted:** January 8, 2025
Correspondence: Bohyun Kim, MD
Department of Radiology, Seoul St. Mary's Hospital, College of Medicine, The Catholic University of Korea, 222 Banpo-daero, Seocho-gu, Seoul, 06591, Korea
Tel: +82-2-2258-5793 Fax: +82-2-599-6771 E-mail: kbh@catholic.ac.kr
This is an Open Access article distributed under the terms of the Creative Commons Attribution Non-Commercial License (http://creativecommons.org/licenses/by-nc/4.0/) which permits unrestricted non-commercial use, distribution, and reproduction in any medium, provided the original work is properly cited.

both hemilivers (Fig. 1). On non-contrast CT (Fig. 1A), the masses showed heterogeneous attenuation. On arterial phase (Fig. 1B), the masses generally showed hyperenhancement with a nonenhancing area in the center of larger masses. On portal phase (Fig. 1C and 1D), the mass still showed heterogeneous attenuation and a capsule-like area of low density at the periphery, but no clear washout. In addition, an 11.5 cm left adrenal metastasis was found (arrow on Fig. 1D). Metastasis to the T10 vertebra, left iliac bone, and multiple metastatic lung nodules were also found (not shown). No abnormality was observed in other solid organs, suggesting that the primary tumor originated in the liver.

Liver MRI with gadoxetic acid was performed for further evaluation (Fig. 2). T2-weighted images (Fig. 2A and 2B) (echo time = 83–98 ms) showed multiple well-defined masses with moderately hyperintense signal. Note the whirled or bundle-like structures. Bright T2 hyperintense area in the center may represent necrosis. On diffusion-weighted image and ADC map (Fig. 2C and 2D) (b = 1000 s/mm^2), the masses showed relatively severe diffusion restriction. On non-contrast T1-weighted image (Fig. 2E),

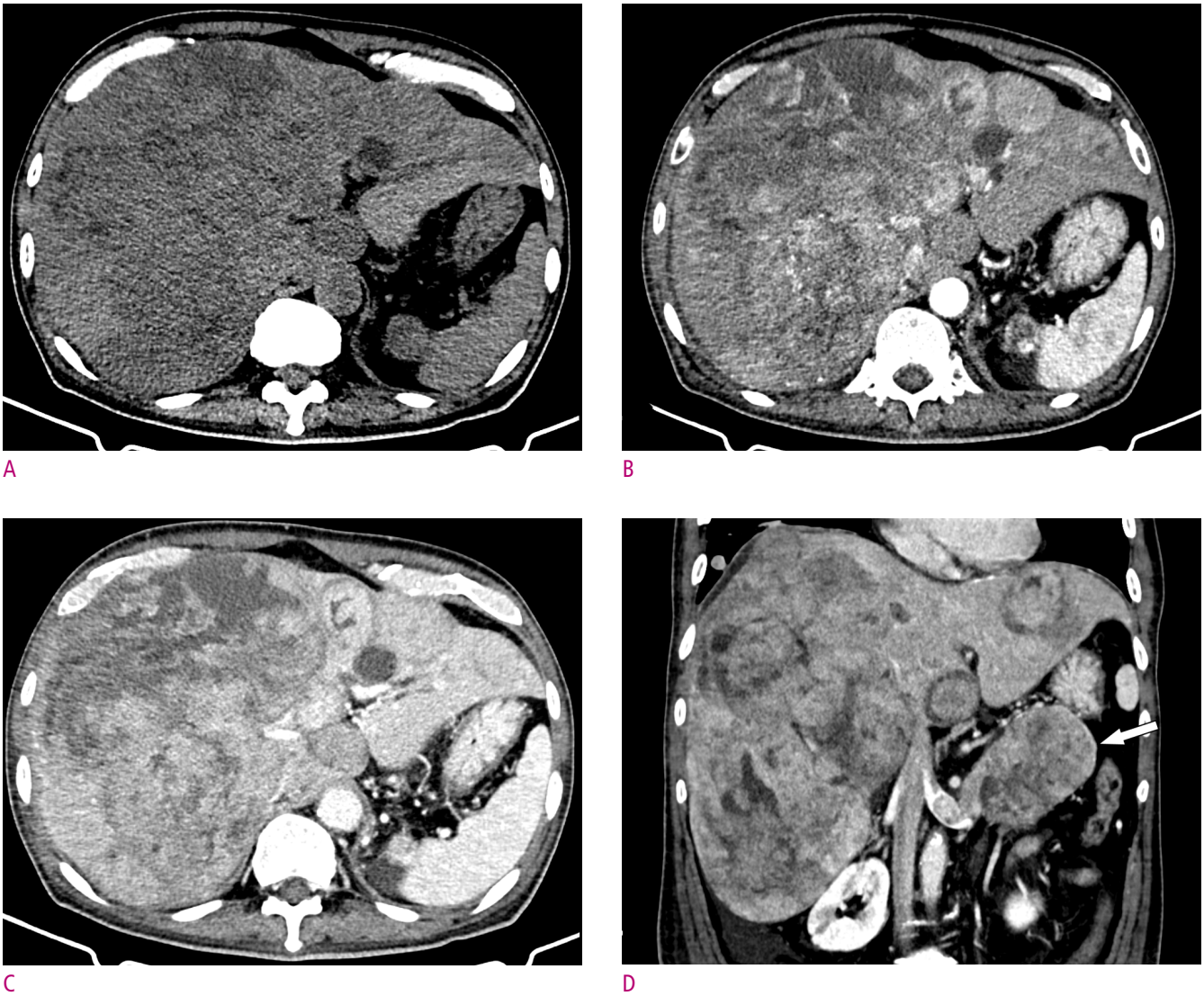

Fig. 1. (A-D) Non-contrast (A), arterial phase (B), and portal phase (C, D) CT images. (A) Non-contrast CT shows heterogeneous masses. (B) On arterial phase, the masses generally show hyperenhancement with a central nonenhancing area in the larger mass. (C, D) Portal phase images show heterogeneous enhancement without washout. Note the left adrenal metastasis (arrow in D) and the expansile tumor thrombi in the adrenal vein and left renal vein.

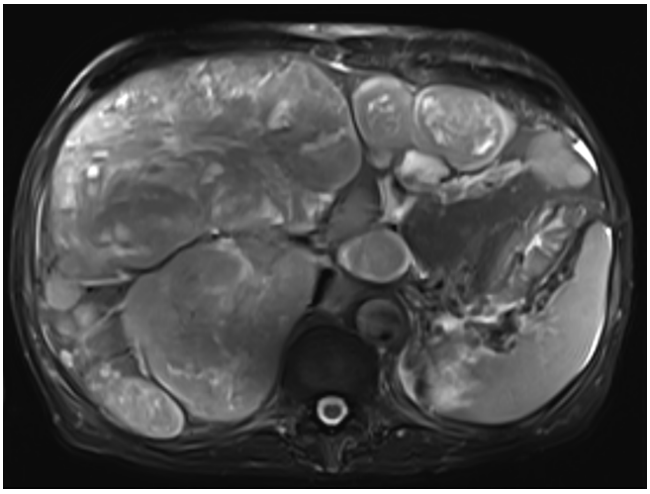

A

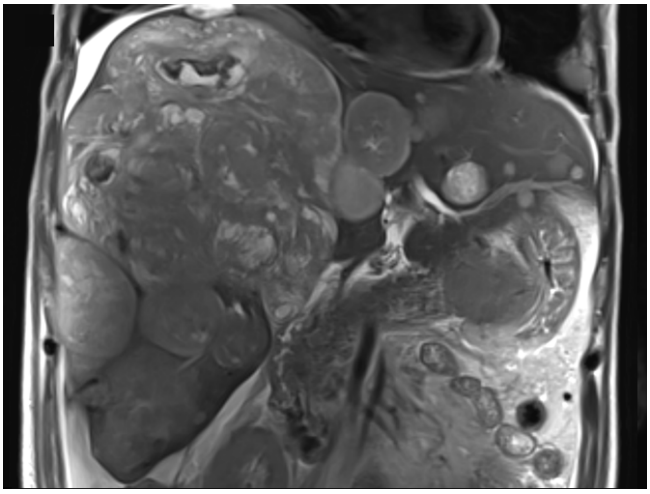

B

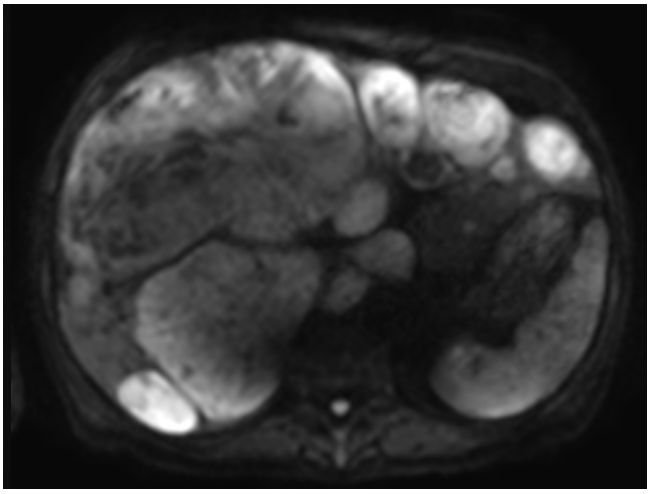

C

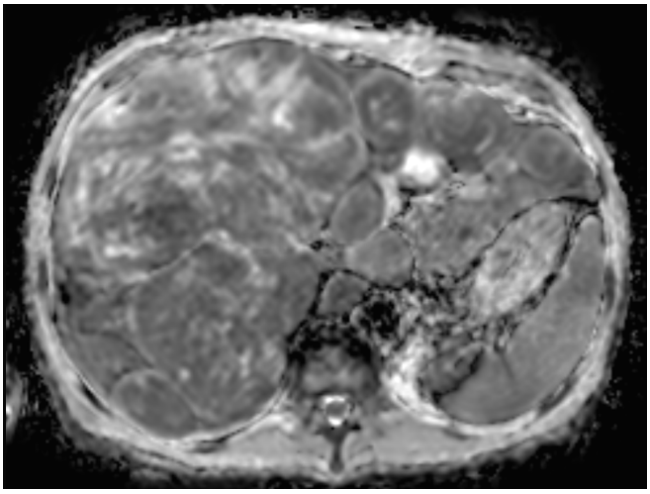

D

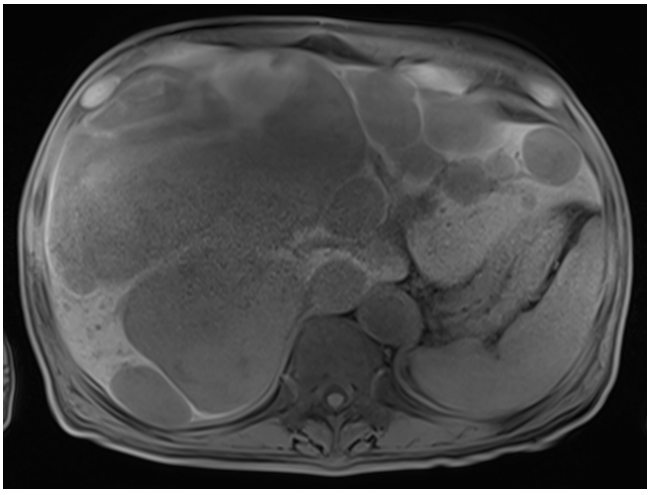

E

Fig. 2. (A-H) T2-weighted (A, B), diffusion-weighted (b = 1000 s/mm^2) (C), ADC map (D), non-contrast (E), arterial phase (F), portal phase (G), and hepatobiliary phase (H) images of gadoxetic acid-enhanced MRI. (A, B) T2-weighted images show moderately hyperintense masses with swirling artichitecture. (C) Diffusion-weighted image and (D) ADC map show strong diffusion restriction. (E) Non-contrast T1-weighted image shows multifocal T1 hyperintense hemorrhagic areas within the mass.

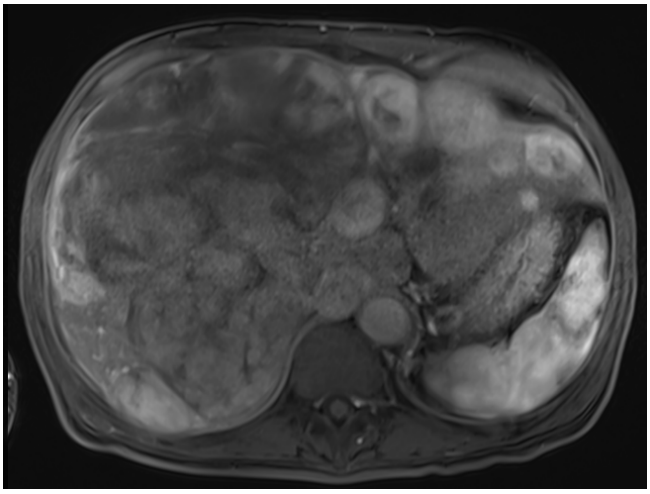

F

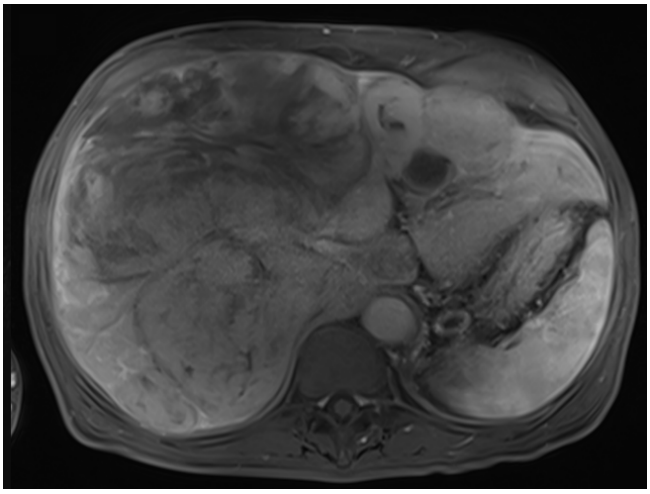

G

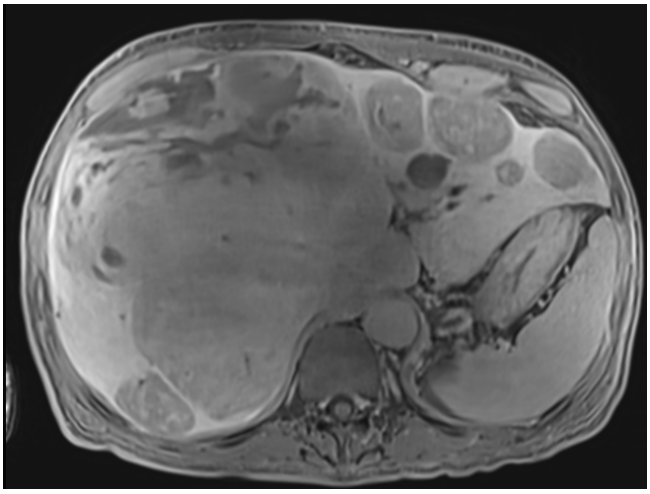

H

Fig. 2. (F, G) (F) On arterial phase, the masses show varying degrees of enhancement with equivocal washout on (G) portal phase. (H) Hepatobiliary phase image shows hypointensity of the masses. On the hepatobiliary phase (H), note relatively low liver parenchymal signal, likely due to elevated total bilirubin levels (4.9 mg/dl) at the time of imaging.

multifocal T1 hyperintense areas were noted within the mass, reflecting hemorrhage. On arterial phase (Fig. 2F), the masses show varying degrees of enhancement with equivocal washout on portal phase (Fig. 2G). Hepatobiliary phase image (Fig. 2H) showed hypointensity of the masses. There was no significant signal drop on in-phase and opposed-phase images.

Percutaneous liver biopsy was performed for confirmatory diagnosis. Hematoxylin and eosin staining (Fig. 3A) revealed intersecting bundles of spindle cells. Immunohistochemical staining was positive for smooth muscle actin (Fig. 3B) and desmin (Fig. 3C) and negative for DOG-1 (Fig. 3D) and S-100 protein. The Ki-67 index was 20%. Based on these findings, a diagnosis of leiomyosarcoma was made.

Discussion

Primary liver sarcomas are rare, accounting for only 1–2% of all primary liver malignancies [1]. Among patients who underwent surgical resection of primary liver sarcomas, leiomyosarcoma was responsible for 13.9% of liver sarcomas, with other types of sarcomas including epithelioid hemangioendothelioma, angiosarcoma, embryonal rhabdomyosarcoma, carcinosarcoma, giant cell sarcoma, spindle cell sarcoma, and undifferentiated pleomorphic sarcoma accounting for another 70–80% of liver sarcomas [2].

Leiomyosarcoma of the liver is thought to arise from smooth muscle cells in the liver parenchyma or surrounding structures such as the round ligament,

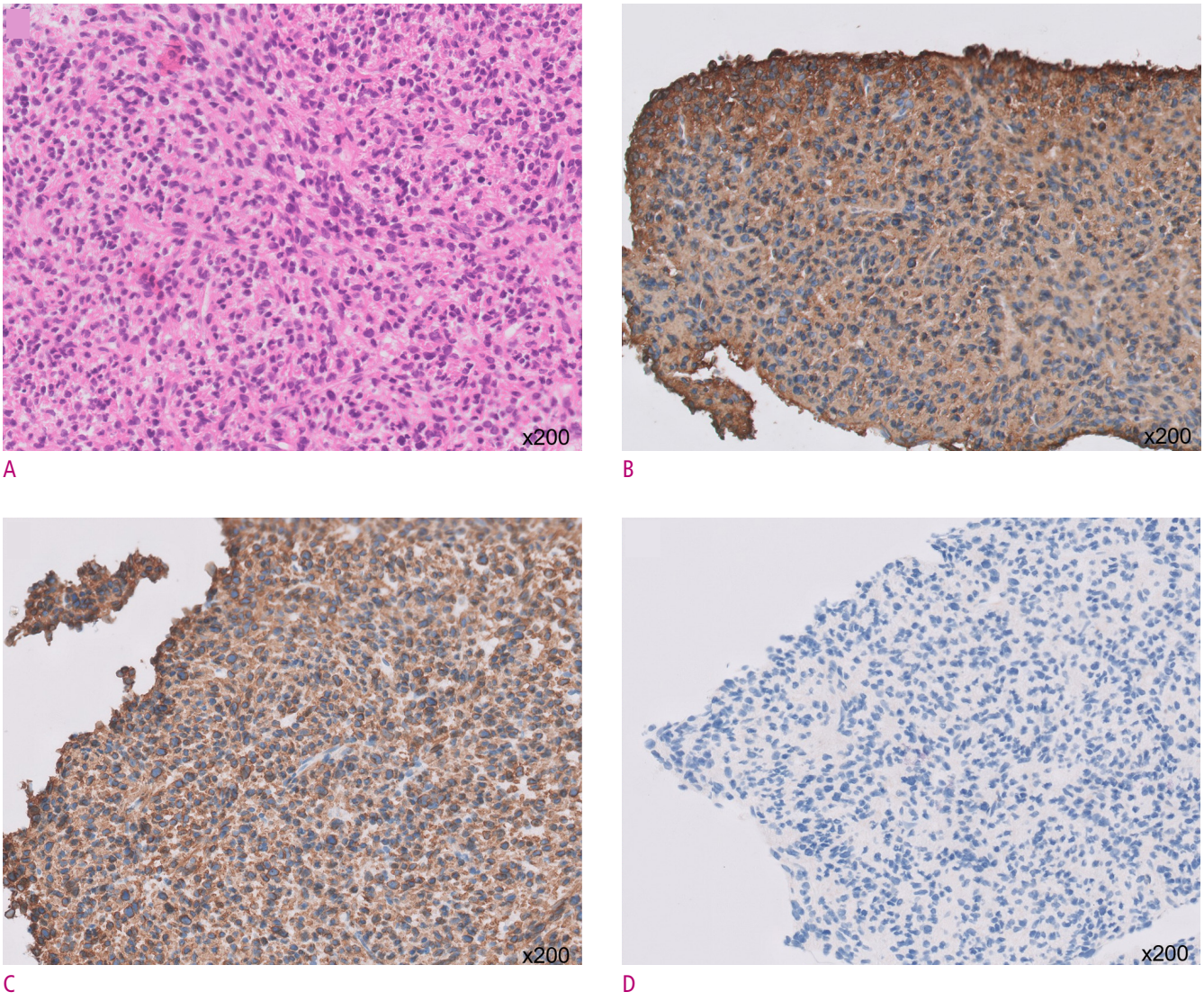

Fig. 3. (A-D) x200 magnification views of hematoxylin and eosin staining (A) and immunohistochemical staining for smooth muscle actin (B), desmin (C), and DOG-1 (D).

hepatic veins, inferior vena cava, bile ducts, or gallbladder [3, 4]. Symptoms, when present, are often vague and may include abdominal discomfort, weight loss, and nonspecific gastrointestinal complaints, leading to delays in diagnosis [5]. Because of its nonspecific clinical presentation, aggressive behavior, and limited treatment options, diagnosis and management of liver leiomyosarcoma is challenging.

Radiologically, liver leiomyosarcoma lacks distinctive features, and its appearance can vary widely on ultrasound, CT, and MRI scans, further complicating radiologic diagnosis. On CT and MRI, leiomyosarcoma typically presents as a large, heterogeneous, and ill-defined mass with irregular margins, necrotic areas, and variable enhancement patterns [5-8]. In particular, contrast enhancement of internal and peripheral areas can be observed [5-7]. Other reports have shown a large hypervascular mass with hemorrhage or liquefied necrosis. Intratumoral hemorrhage, as seen in the current case, can be detected by the presence of high signal intensity on T1-weighted images. Occasional encapsulation on MRI has also been reported [7, 8]. Diffusion restriction in viable tumor has also been observed, reflecting the high cellularity of the tumor [9]. Whirling or bundle-like

intratumoral appearance as demonstrated in the present case has not been reported previously. We speculate that these imaging findings may correspond to spindle cells, as observed on histopathologic analysis. Given that this appearance is rarely seen in more common primary liver cancers such as hepatocellular carcinoma or cholangiocarcinoma, it may be of diagnostic significance.

Several primary or secondary liver tumors may present with similar radiologic findings [10, 11]. For heterogeneously enhancing liver malignancies with hemorrhage, the differential diagnosis should include hepatocellular carcinoma, angiosarcoma, neuroendocrine carcinoma, epithelioid hemangioendothelioma, and other sarcomas. In fact, the initial radiologic diagnosis of the current case included hepatocellular carcinoma, neuroendocrine carcinoma, and angiosarcoma. In retrospective review, the absence of a history of chronic liver disease and equivocal portal washout may lead to a lower prioritization of hepatocellular carcinoma in the differential diagnosis. In neuroendocrine carcinoma, the whirling appearance of the tumor seems unusual. In angiosarcoma, bizarre and prominent intratumoral vessels may be an important clue [12]. For secondary liver tumors, hemorrhagic liver metastasis such as metastatic melanoma or choriocarcinoma could be considered. For benign lesions, hemorrhagic hemangioma, peliosis, adenoma, hemorrhagic liver cyst, or traumatic lesions may be included in the differential diagnosis [11].

Due to its rarity and aggressive nature, there are no standardized treatment guidelines for liver leiomyosarcoma. However, surgical resection with curative intent remains the mainstay of treatment whenever feasible, followed by adjuvant chemotherapy to provide the best chance for long-term survival [9, 13, 14]. Adjuvant chemotherapy or radiotherapy may be considered in selected cases, although their efficacy is remains to be established [13]. Unfortunately, the overall prognosis for leiomyosarcoma remains poor.

In conclusion, primary leiomyosarcoma of the liver is a rare and challenging disease with a variable clinical course. Its diagnosis relies on a combination of histopathologic examination and immunohistochemical staining, while its management is primarily surgical. Of the reported variable radiologic findings, leiomyosarcoma could be considered as a differential diagnosis in a large heterogeneous hepatic mass with hemorrhage among other more common hemorrhagic liver masses.

References

1. Maki HS, Hubert BC, Sajjad SM, Kirchner JP, Kuehner ME. Primary hepatic leiomyosarcoma. Arch Surg 1987; 122:1193-1196
2. Konstantinidis IT, Nota C, Jutric Z, et al. Primary liver sarcomas in the modern era: Resection or transplantation? Journal of Surgical Oncology 2018; 117:886-891
3. Giakoustidis D, Giakoustidis A, Goulopoulos T, Arabatzi N, Kainantidis A, Zaraboukas T. Primary gigantic leiomyosarcoma of the liver treated with portal vein embolization and liver resection. Ann Hepatobiliary Pancreat Surg 2017; 21:228-231
4. Yamaguchi J, Azuma T, Fujioka H, et al. Leiomyosarcoma occurring in the ligamentum teres of the liver: a case report and a review of seven reported cases. Hepatogastroenterology 1996; 43:1051-1056
5. Maeda T, Yugawa K, Kinjo N, et al. Large surgically resected leiomyosarcoma of the liver: a case report. Surg Case Rep 2020; 6:168
6. Ferrozzi F, Bova D, Zangrandi A, Garlaschi G. Primary liver leiomyosarcoma: CT appearance. Abdom Imaging 1996; 21:157-160
7. Lv WF, Han JK, Cheng DL, Tang WJ, Lu D. Imaging features of primary hepatic leiomyosarcoma: A case report and review of literature. Oncol Lett 2015; 9:2256-2260
8. Soyer P, Blanc F, Vissuzaine C, Marmuse J-P, Menu Y. Primary leiomyosarcoma of the liver MR findings. Clinical Imaging 1996; 20:273-275
9. Kazawa N, Yamashita Y. Primary hepatic leiomyosarcoma (PHLS): A case report and literature review. International Journal of Radiology and Diagnostic Imaging 2020; 3:80-86
10. Thomas AJ, Menias CO, Pickhardt PJ, et al. Bleeding Liver Masses: Imaging Features With Pathologic Correlation and Impact on Management. AJR Am J Roentgenol 2019; 213:8-16
11. Casillas VJ, Amendola MA, Gascue A, Pinnar N, Levi JU, Perez JM. Imaging of Nontraumatic Hemorrhagic Hepatic Lesions. RadioGraphics 2000; 20:367-378
12. Kim B, Byun JH, Lee JH, et al. Imaging findings of primary hepatic angiosarcoma on gadoxetate disodium-enhanced liver MRI: comparison with hepatic haemangiomas of similar

size. Clin Radiol 2018; 73:244-253
13. Chi M, Dudek AZ, Wind KP. Primary hepatic leiomyosarcoma in adults: analysis of prognostic factors. Onkologie 2012; 35:210-214
14. Matthaei H, Krieg A, Schmelzle M, et al. Long-term survival after surgery for primary hepatic sarcoma in adults. Arch Surg 2009; 144:339-344; discussion 344

www.e-kjar.org
https://doi.org/10.52668/kjar.2024.00059
pISSN 2586-1719 / eISSN 2799-3299
Copyright © The Korean Society of Abdominal Radiology
Korean J Abdom Radiol 2025;8:16-19

Case Report

A Rare Case of Fish Bone Induced Acute Appendicitis

Vipin Dagar[1], Ranjita Das[2], Sayed Munir Pasha Nazir[2]
[1]*Department of Radiodiagnosis, Burjeel Medical City, Abu Dhabi,* [2]*Department of Radiodiagnosis, LLH Hospital, Abu Dhabi*

Ingestion of foreign bodies is a frequent clinical occurrence, with most passing through the gastrointestinal tract without complications. However, when a foreign body becomes lodged in the appendix, it can result in foreign body-induced appendicitis, a rare but noteworthy cause of acute abdominal pain. This condition can be caused by both blunt and sharp objects, including fishbones, which may lead to obstruction, inflammation, or even perforation of the appendix. The clinical presentation can be subtle and resembles typical appendicitis, making diagnosis challenging.

Abdominal CT plays a pivotal role in the preoperative diagnosis of foreign body-induced appendicitis. The ability to visualize the foreign body, its location, and the extent of surrounding inflammation allows for accurate diagnosis and guides surgical planning. In cases where the foreign body has caused perforation or localized peritonitis, as seen in the presented case, CT can help assess the severity of the condition, aiding in timely intervention and potentially minimizing complications.

Keywords: Foreign bodies; Appendicitis; Tomography; X-Ray computed

Introduction

Ingestion of foreign bodies, particularly fish bones, is a common clinical scenario. In most cases, foreign bodies pass spontaneously without complications; however, in very rare cases (less than 1%), they can lead to intestinal perforation (2).The occurrence of such a complication in the appendix is exceptionally low, with reported incidences ranging from 0.005% to 0.11% (3). The rarity of perforated appendicitis caused by fish bones, estimated to be less than 0.0005%, makes this case noteworthy (3). The use of CT imaging is crucial in identifying the foreign body within the appendiceal lumen, guiding the diagnosis and successful laparoscopic appendectomy. We report a case of a young female presenting with abdominal pain, diagnosed with fishbone-induced acute appendicitis and was successfully treated with laparoscopic appendectomy.

Case Presentation

A 26-year-old female presented to the emergency department with a 3-day history of right lower abdominal pain, accompanied by nausea and vomiting. There was no history of diarrhea, irregular menstrual cycles, urinary symptoms, or vaginal discharge. Clinical examination revealed localized tenderness in the right iliac fossa with

Received: October 8, 2024 **Revised:** February 15, 2025 **Accepted:** February 23, 2025
Correspondence: Vipin Dagar, MBBS, MD
Department of Radiodiagnosis, Burjeel Medical City, Abu Dhabi, 3703 building 7 marina heights, Reem Island Abu Dhabi United Arab Emirates
Tel: +971524806174 Fax: +97127773346 E-mail:
This is an Open Access article distributed under the terms of the Creative Commons Attribution Non-Commercial License (http://creativecommons.org/licenses/by-nc/4.0/) which permits unrestricted non-commercial use, distribution, and reproduction in any medium, provided the original work is properly cited.

positive rebound tenderness, raising concern for peritoneal irritation. She was afebrile (36.8°C), with a heart rate of 68 beats/min, oxygen saturation of 98%, and blood pressure of 106/68 mmHg. Her body mass index (BMI) was 22.

The laboratory findings of an elevated white blood cell count (12.01 x 10^3/μL) with neutrophil predominance, along with an elevated C-reactive protein (CRP) level of 32.38 ng/dL, support an inflammatory process, likely infectious in origin. The unremarkable urine analysis further ruled out urinary tract issues as a cause of the patient's symptoms

The abdominal ultrasound findings were consistent with acute appendicitis, showing a non-compressible appendix measuring 8.0 mm in diameter with intraluminal echogenic shadows suggestive of debris and mild periappendiceal inflammation (Fig. 1).

A contrast-enhanced abdominal CT scan with multiplanar reconstruction demonstrated an enlarged appendix measuring 10 mm in diameter, along with the identification of a thin linear hyperdense structure within the appendiceal lumen (CT density of 95 to 104 HU), consistent with a foreign body, likely a fishbone. The tip of the hyperdense object extended through the appendicular wall into the mesentery and reaching the adjacent parietal peritoneum suggesting that the foreign body had caused perforation of the appendix.

The surrounding fat inflammation and the proximal appendiceal wall thickening further support the diagnosis

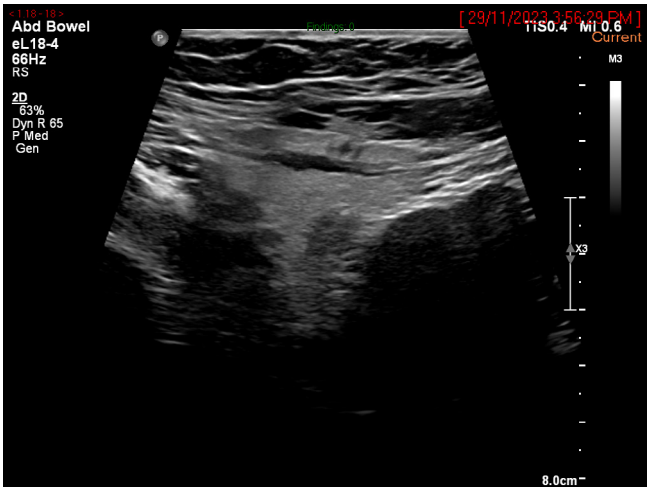

Fig. 1. Ultrasound abdomen shows enlarged appendix with hyperechoic speck likely foreign body.

of acute appendicitis with localized inflammation due to foreign body penetration. Despite the perforated appendix, CT revealed no extraluminal air or periappendiceal abscess. The distal portion of the appendix appearing normal likely indicates that the foreign body was lodged more proximally (Fig. 2). Other findings on the abdominal CT were unremarkable.

A final diagnosis of foreign body induced appendicitis with appendicular perforation was made. Based on the history and imaging characteristics of the foreign body, the possibility of a fishbone was raised.

The patient underwent laparoscopic appendectomy on the same day. Intraoperatively, a fishbone was found protruding through the proximal one-third of the appendicular wall with thickened inflamed appendix. Entire appendix with the fishbone was removed (Fig.3).

Outcome and Follow-up

Pathological examination confirmed the diagnosis of appendicitis secondary to fishbone-induced perforation. The postoperative course was uneventful and the patient made a full recovery without complications.

Discussion

Ingestion of foreign bodies is a frequent clinical occurrence, with most passing through the gastrointestinal tract without complications (1). We report an unusual case of fishbone-induced appendicitis, which was successfully managed with prompt surgical appendectomy and foreign body removal. Clinical profile can mimic appendicitis, cholecystitis, bowel obstruction, malignancy (2). Acute appendicitis caused by foreign body impaction is a rare phenomenon, with the incidence of foreign bodies in the appendix reported to range from 0.005% to 0.11% (3). Many foreign bodies have been the cause of acute appendicitis including metallic objects, plant materials etc. (3). Foreign bodies, typically stiff or pointed objects, can inadvertently find their way into the appendiceal lumen, leading to obstruction, inflammation and in some cases, perforation (4). Because of the dependent position of appendix, foreign bodies migrate into the appendix and peristaltic movements are often insufficient to expel it back into the caecal lumen. Blunt foreign bodies cause acute appendicitis by blocking the lumen of the

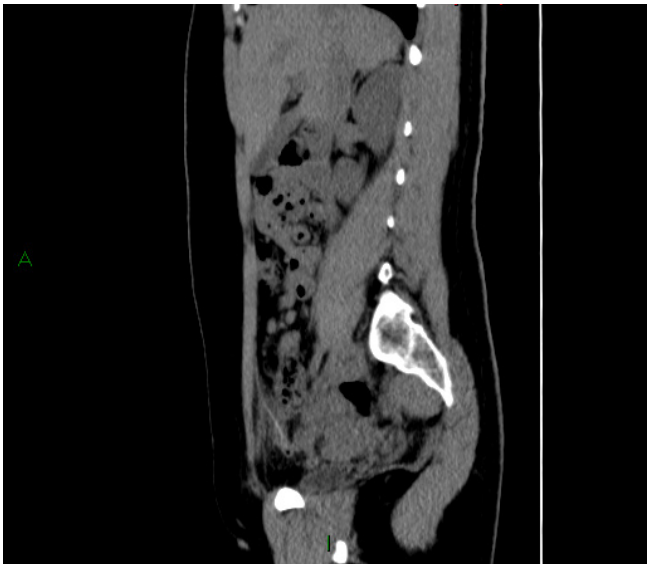

A



B



C



D



E

Fig. 2. Axial, coronal and sagittal pre and post-contrast CT images showing the linear hyperdense foreign body within lumen of proximal appendix with perforation through anterior wall of appendix. Appendix was thickened with enhancing wall with surrounding inflammation. No abscess was detected.

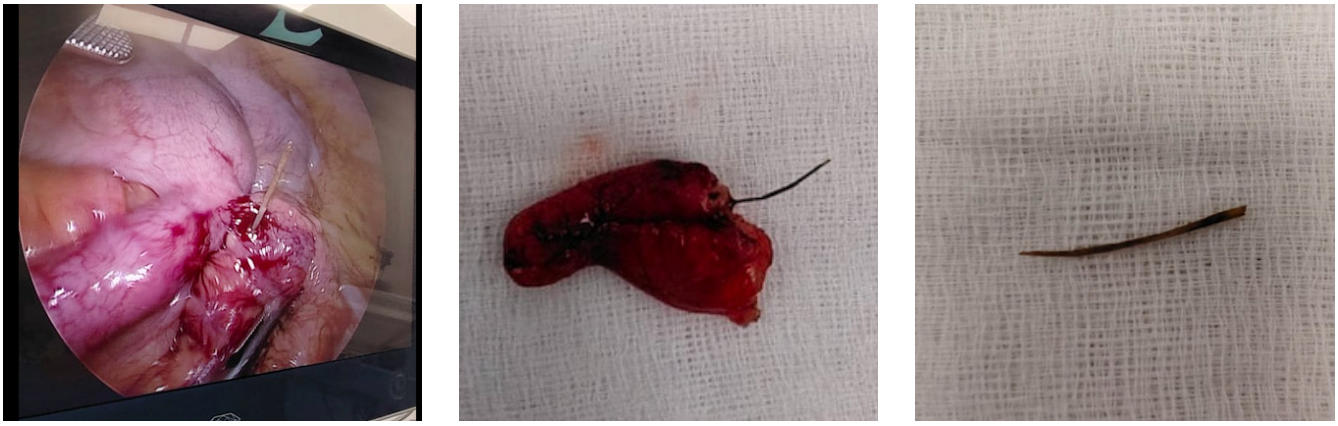

A B C

Fig. 3. Intraoperative picture of fish bone protruding through appendix. Surgical specimen showing the resected appendix with protruding fishbone and separated fishbone.

appendix, while sharp objects tend to cause inflammation by perforating the appendicular wall which can cause more serious complications such as appendicular abscess, perforation of adjacent organs, and peritonitis. Diagnosis can be made preoperatively with the help of CT abdomen with multiplanar reconstruction. Non-contrast CT can identify the hyperdense foreign body within the appendix.

CONCLUSION

Although gastrointestinal foreign bodies are relatively common, their passage into the appendix and subsequent development of appendicitis is an exceedingly rare condition. The patient's history and clinical examination are often non-specific, which further complicates the diagnosis of appendiceal inflammation secondary to foreign body ingestion. Given the difficulty in making a clinical diagnosis, preoperative identification can often be successfully achieved through CT imaging of the abdomen. Once diagnosed, prompt surgical intervention, typically in the form of appendectomy and foreign body removal, can ensure effective treatment and prevent complications. This case highlights the importance of considering foreign body ingestion as a potential cause of appendicitis, even in the absence of a clear history of ingestion.

ORCID: Vipin Dagar: https://orcid.org/0009-0005-1983-6371; Ranjita Das: https://orcid.org/0009-0000-0746-4148; Sayed Munir Pasha Nazir: https://orcid.org/0009-0006-1290-6047

REFERENCES

1. Bababekov YJ, Stanelle EJ, Abujudeh HH, Kaafarani HM. Fishbone-induced perforated appendicitis. BMJ Case Rep. 2015 May 20;2015:bcr2015209562. doi: 10.1136/bcr-2015-209562. PMID: 25994432; PMCID: PMC4442184.
2. Maleki M, Evans WE. Foreign-body perforation of the intestinal tract. Report of 12 cases and review of the literature. Arch Surg. 1970 Oct;101(4):475-7. doi: 10.1001/archsurg.1970.01340280027008. PMID: 5457244.
3. Van T. Hoang, The H. Hoang, Hoang Q. Nguyen , Ngoc T.T. Pham , Tien H. Vo, Vichit Chansomphou, Duc T. Hoang . Perforated appendicitis due to fishbone, Journal of Surgical Case Reports, 2024, 1, 1–3.
4. Klingler PJ, Seelig MH, DeVault KR, et al. Ingested foreign bodies within the appendix: a 100-year review of the literature. Dig Dis 1998;16:308–14.

www.e-kjar.org
https://doi.org/10.52668/kjar.2025.00017
pISSN 2586-1719 / eISSN 2799-3299
Copyright © The Korean Society of Abdominal Radiology
Korean J Abdom Radiol 2025;8:20-25

Case Report

Biliary Adenofibroma Presenting as a Hyperenhancing Solid-Cystic Liver Mass: A Case Report

Sungtae Park[1], Dai Hoon Han[2], Young Nyun Park[3], Taek Chung[3], Hyungjin Rhee[1]

[1]*Department of Radiology, Research Institute of Radiological Science, Center for Clinical Imaging Data Science, Severance Hospital, Yonsei University College of Medicine, Seoul, Korea*
[2]*Department of Surgery, Severance Hospital, Yonsei University College of Medicine, Seoul, Korea*
[3]*Department of Pathology, Graduate School of Medical Science, Brain Korea 21 Project, Severance Hospital, Yonsei University College of Medicine, Seoul, Korea*

Biliary adenofibroma (BAF) is an extremely rare tumor, with fewer than 30 reported cases since it was first described in 1993. It is classified as a benign biliary neoplasm according to the 2019 World Health Organization tumor classification. However, malignant transformation has been reported, necessitating periodic follow-up or surgical resection in some cases. Due to its rarity, the cross-sectional imaging findings of BAF remain unclear. Various imaging features, such as multilocular cystic, solid cystic, and solid masses, have been described; however, most reported tumors are cystic or solid cystic. The biological behavior of BAF cannot be reliably predicted using imaging features alone, although a few studies have described imaging characteristics suggestive of benign and malignant forms. Pathologically, BAF shares similar features with the von Meyenburg complex but typically presents as a larger lesion. Previous reports have described features associated with malignant BAF, including epithelial components with architectural complexity, an increased Ki-67 proliferation index, and specific gene mutations. We present a case of BAF in a middle-aged female who demonstrated arterial-phase hyperenhancement, washout, and bright T2 signal intensity. The patient underwent wedge resection, and the lesion was pathologically confirmed as a BAF with mild atypia and mild elevation of the Ki-67 proliferation index.

Keywords: Adenofibroma; Biliary tract neoplasm; Magnetic resonance imaging; Gadoxetic acid; Computed tomography

Introduction

Biliary adenofibroma (BAF) is a rare biliary neoplasm first recognized by Tsui et al. in 1993, with only a limited number of cases reported to date [1, 2]. It is classified as a benign biliary tumor in the 5th edition of the World Health Organization (WHO) Classification of Tumors. However, some reports have described malignant transformation, suggesting the need for periodic follow-up or aggressive treatment, such as surgical resection [3–6].

Received: June 2, 2025 **Revised:** June 19, 2025 **Accepted:** June 20, 2025
Correspondence: Hyungjin Rhee, M.D., Ph.D.
Address: Department of Radiology, Yonsei University College of Medicine 50-1 Yonsei-Ro, Seodaemun-gu, Seoul 03722, Korea
Tel: +82-2-2228-2353 Fax: +82-2-2227-8337 E-mail: hjinrhee@yuhs.ac
This is an Open Access article distributed under the terms of the Creative Commons Attribution Non-Commercial License (http://creativecommons.org/licenses/by-nc/4.0/) which permits unrestricted non-commercial use, distribution, and reproduction in any medium, provided the original work is properly cited.

BAF shares histological similarities with the von Meyenburg complex (VMC) but typically presents as a larger tumor. BAF's histologic resemblance to intrahepatic cholangiocarcinoma, and the occasional malignant transformation suggest that it may be a precursor lesion to cholangiocarcinoma, although this requires further clarification [7]. Furthermore, some genetic alterations and an increased Ki-67 proliferation index are known to be associated with malignant transformation [6].

As BAF is primarily documented in case reports and small case series, its imaging characteristics have not yet been definitively established. Various imaging findings have been reported, including multilocular, solid-cystic, or solid appearances, with or without necrosis [1, 3, 5, 8, 9]. Only a few case reports have described detailed enhancement patterns of BAF using computed tomography (CT) or magnetic resonance imaging (MRI) [5, 6, 8, 9].

Given that BAF is a rare tumor that often presents as a cystic or solid cystic mass, radiologists should include this entity in the differential diagnosis when evaluating liver lesions to ensure an accurate diagnosis. Here, we describe a rare case of biliary adenofibroma with mild cellular atypia.

Case Report

A 43-year-old female was referred to our hospital with elevated serum alpha-fetoprotein (AFP) levels identified during a health checkup. Her AFP level was initially borderline at 9.3 ng/mL, and at follow-up 3 months later, it had risen to 11.6 ng/mL. Other laboratory findings, including serum carbohydrate antigen (CA) 19-9 and protein induced by vitamin K absence or antagonist-II levels, were unremarkable. She had no history of chronic viral hepatitis but reported a 20-year history of excessive alcohol intake (approximately 210 g of alcohol per week). Her medical history included hypothyroidism and the use of oral contraceptives.

The patient underwent liver dynamic CT, which revealed an approximately 2.2 cm hepatic mass in segments 5/6 (Fig. 1). The tumor exhibited hypoattenuation on the pre-contrast image, non-rim arterial-phase hyperenhancement, and washout on the portal- and delayed-phase images. The initial differential diagnoses included hepatic adenoma and hepatocellular carcinoma, considering the patient's history of oral contraceptive use and mildly elevated serum AFP levels despite the absence of chronic viral hepatitis.

The patient subsequently underwent gadoxetic acid-

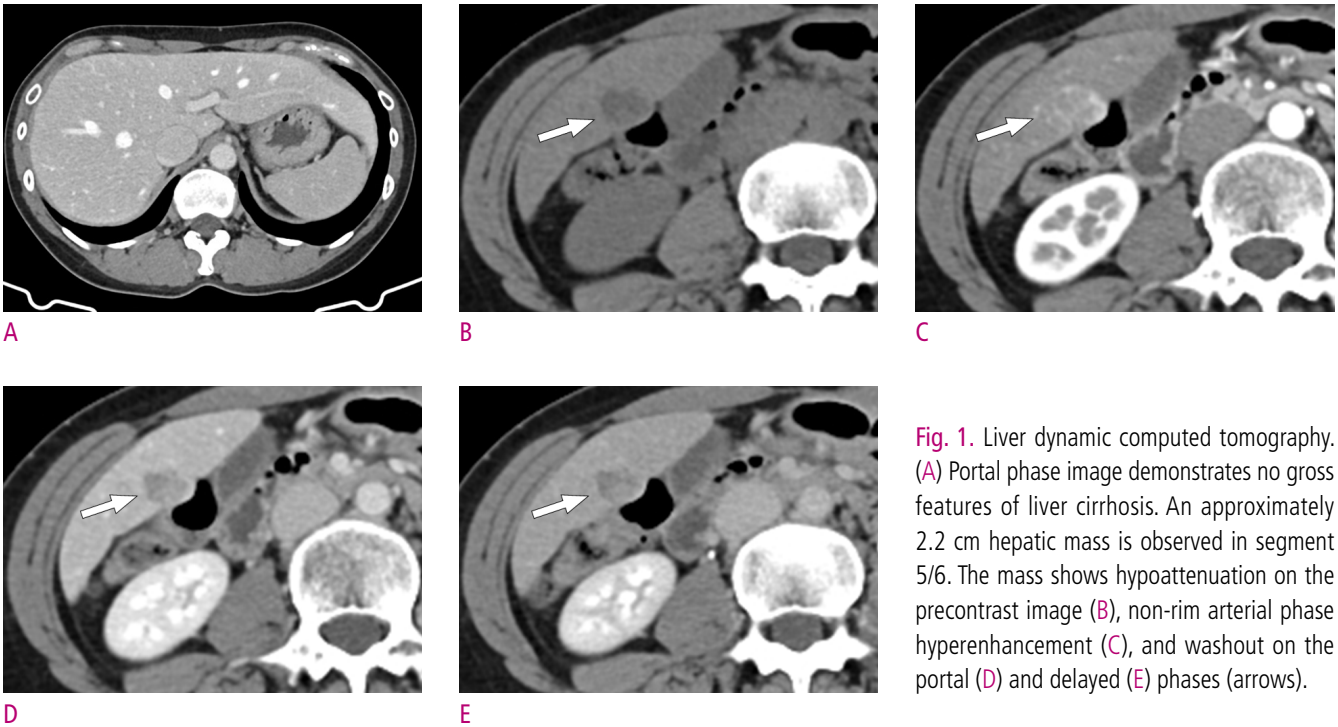

Fig. 1. Liver dynamic computed tomography. (A) Portal phase image demonstrates no gross features of liver cirrhosis. An approximately 2.2 cm hepatic mass is observed in segment 5/6. The mass shows hypoattenuation on the precontrast image (B), non-rim arterial phase hyperenhancement (C), and washout on the portal (D) and delayed (E) phases (arrows).

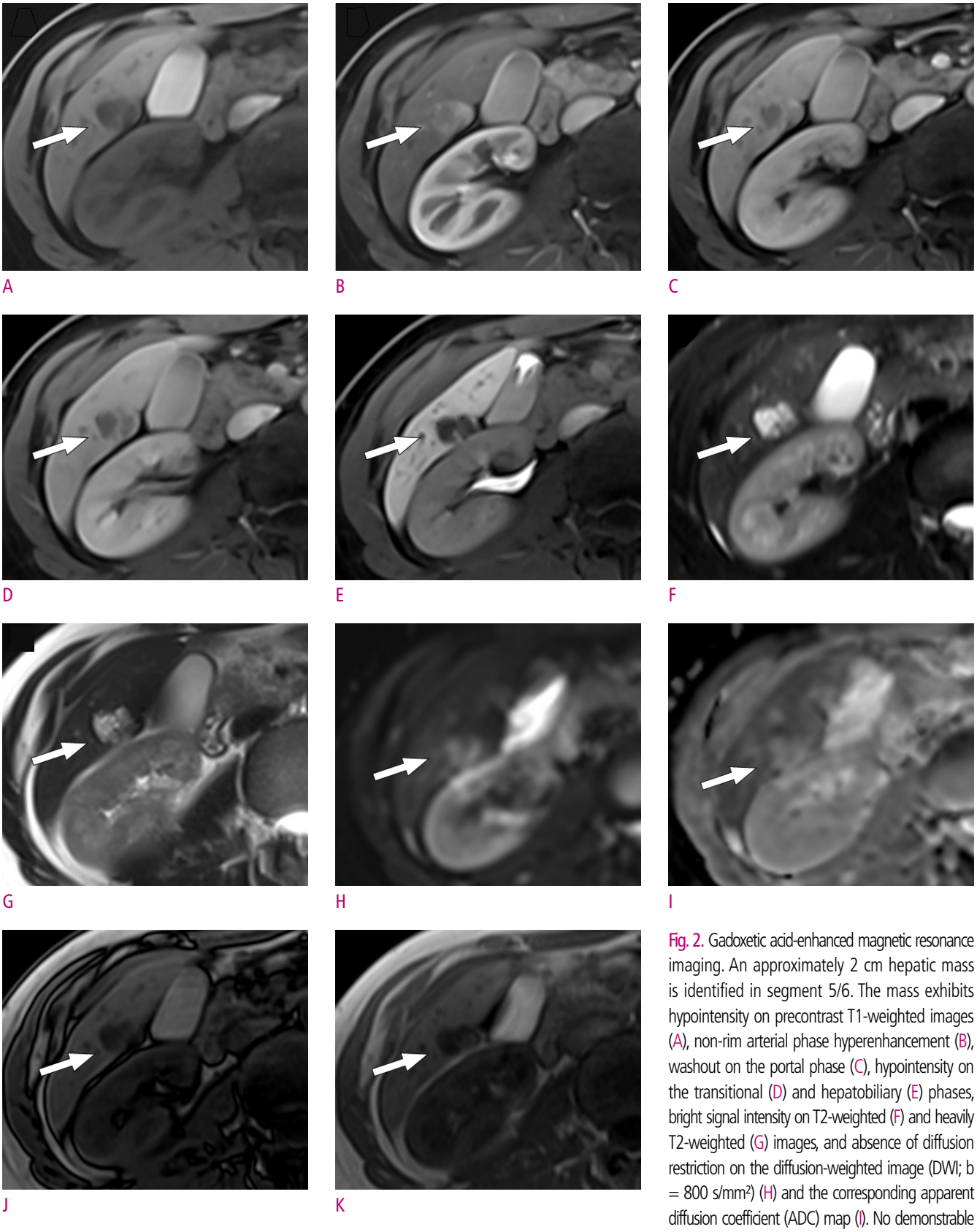

Fig. 2. Gadoxetic acid-enhanced magnetic resonance imaging. An approximately 2 cm hepatic mass is identified in segment 5/6. The mass exhibits hypointensity on precontrast T1-weighted images (A), non-rim arterial phase hyperenhancement (B), washout on the portal phase (C), hypointensity on the transitional (D) and hepatobiliary (E) phases, bright signal intensity on T2-weighted (F) and heavily T2-weighted (G) images, and absence of diffusion restriction on the diffusion-weighted image (DWI; b = 800 s/mm^2) (H) and the corresponding apparent diffusion coefficient (ADC) map (I). No demonstrable signal drop on the opposed-phase image is observed (J) compared to the in-phase image (K) (arrows).

enhanced liver dynamic MRI for further evaluation. MRI demonstrated an approximately 2 cm lesion in segments 5/6 with hypointensity on the pre-contrast T1-weighted image, non-rim arterial phase hyperenhancement, washout on the portal phase, and hypointensity on the transitional and hepatobiliary phases (Fig. 2). Additionally, the lesion exhibited bright hyperintensity on T2-weighted images and the absence of diffusion restriction, suggesting a solid and cystic nature. No fat components were observed in the in-phase and opposed-phase images. The radiological impression favored hepatocellular carcinoma, given the non-rim arterial phase hyperenhancement and washout of the tumor. Inflammatory-type hepatocellular adenoma was considered because of her history of oral contraceptive use and bright hyperintensity on T2-weighted imaging.

Consequently, she underwent wedge resection of hepatic segments 5/6. Gross examination of the resected specimen showed an approximately 2.0 × 1.7 × 1.2 cm, whitish, well-demarcated mass. Pathological examination revealed that the mass was composed of solid and sponge-like microcystic areas (Fig. 3). These microcystic areas showed glandular structures lined with non-mucin-secreting biliary-type epithelium embedded in abundant fibrotic stroma. These findings were suggestive of a biliary adenofibroma. Foci of mild epithelial atypia were observed (Figure 3B), and the Ki-67 proliferation index was 9.2%, which was considered mildly elevated. The background liver showed mild, nonspecific, and reactive hepatitis.

The patient's postoperative course was unremarkable, and she has remained recurrence-free for more than one year. The AFP level remained mildly elevated (6.5–7.9 ng/mL) even after wedge resection of the mass and was thus considered unrelated to the biliary adenofibroma.

Discussion

The BAF is an extremely rare tumor, with fewer than 30 cases reported as of 2022 [1]. Patients are usually asymptomatic or may present with discomfort in the upper right quadrant. No specific laboratory findings are definitively associated with BAF, although elevated CA 19-9 levels have been reported in one patient [1]. According to the WHO tumor classification, BAF is a benign biliary neoplasm; however, malignant transformation, including multiple lung metastases, has been reported in seven cases [3, 4]. Therefore, periodic follow-ups or surgical resection may be required in patients with BAF.

Histopathologically, BAF is composed of non-mucin-producing cuboidal to low-columnar biliary epithelium embedded in an abundant fibrous stroma [2]. The epithelium stains positive for D10 and negative for 1F6, suggesting that the tumor originates from the interlobular or larger bile ducts [10]. The tumor shares histological features with VMC, which is characterized by abnormal

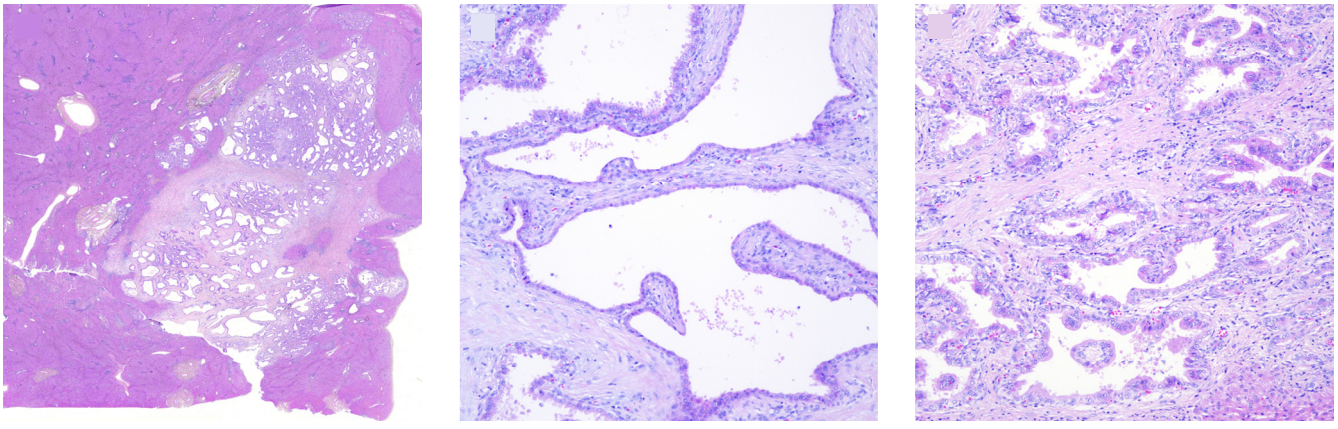

A B C

Fig. 3. Histopathological findings. (A) Low-power view of the hematoxylin-eosin-stained section shows a mass lesion composed of solid and sponge-like microcystic areas. (B, C) Higher magnification images demonstrate glandular structures lined by non-mucin-secreting biliary epithelium embedded in an abundant fibrotic stroma. Areas with mild epithelial atypia (B) and areas without atypia (C) are present. These findings are suggestive of biliary adenofibroma. (Hematoxylin-eosin stain; original magnification: scanning magnification for A, ×100 for B and C).

bile ducts embedded in fibrous tissue stroma. However, the BAF is larger than the VMC, and whether it originates from the VMC remains controversial [2, 4].

The malignant transformation occasionally observed in BAF raises the possibility that it is a precursor to intrahepatic cholangiocarcinoma. The tubulocystic variant of intrahepatic cholangiocarcinoma shares histological features with BAF, including low-grade atypia and low desmoplastic reaction [7]. The pathological features of malignant BAF are not yet well established; however, the presence of epithelial components with architectural complexity, such as atypical papillary or tubulopapillary growth patterns and back-to-back or cribriform glands, may suggest malignant transformation [5]. A recent report suggested that more convincing histopathological findings include an abrupt transition from BAF to an adjacent cholangiocarcinoma or the presence of high-grade dysplasia within the lesion [11]. Additionally, the Ki-67 proliferation index reportedly differs between the benign (<10%) and malignant (20–30%) portions of the BAF. Mutations in CDKN2A, CCND1, ERBB2, TP53, and KIT may contribute to the malignant transformation of BAF [6, 12].

Due to their rarity and varying appearance, no specific imaging features of BAF have been established. Various imaging features have been reported, including multilocular cystic masses, solid cystic masses, and hypervascular solid masses with or without central necrosis; however, most tumors are multilocular or solid cystic [1, 3, 5, 8, 9]. Our patient demonstrated bright T2 hyperintensity, suggesting the presence of a cystic component, and the lesion comprised microcystic portions.

Moreover, it is difficult to differentiate benign and malignant BAF based solely on imaging findings. In one case series, benign BAF exhibited delayed enhancement due to abundant fibrous stroma, whereas their malignant counterparts typically showed arterial-phase hyperenhancement and washout. Other reported features suggestive of malignancy include a multiplicity of lesions, unilocular solid cystic masses, restricted diffusion, a peripheral edematous halo, and a pseudocapsule [6]. Our patient demonstrated arterial-phase hyperenhancement with washout; however, no other malignant imaging features were observed. Our case, which showed mild atypia and a borderline Ki-67 proliferation index, might represent an intermediate imaging presentation between previously described benign and malignant BAF. As the number of reported BAF cases is small, the diagnostic accuracy of these imaging findings is unknown, and further research is needed.

As BAF is a rare tumor that usually presents as a cystic or solid cystic mass, several other liver lesions with similar features should be included in the differential diagnosis, such as intraductal papillary neoplasm of the bile duct (IPNB), mucinous cystic neoplasm (MCN), cystic metastases, and hepatocellular carcinoma with extensive necrosis. In all BAF cases reported to date, neither imaging (CT, MRI) nor pathological evaluation has demonstrated evident communication between the BAF and the adjacent intrahepatic bile duct; therefore, this feature can be used to differentiate BAF from IPNB. However, a recent report described a case of BAF with subtle hepatobiliary uptake and the presence of bile pigment on histology, suggesting possible bile duct communication [8]. Nevertheless, even in this case, a clear connection between the BAF and the bile duct was not evident on MRI or histology [8]. Despite the aforementioned controversy regarding bile duct communication, the current understanding is that visible communication on imaging favors the diagnosis of IPNB over BAF. An MCN is typically a cystic lesion found in middle-aged females, characterized by a smooth outer wall and septa arising from the cyst wall without bile duct communication. Although MCN may be accompanied by calcifications and mural nodules, BAF more commonly presents as a solid-cystic mass with an internal solid portion, and calcification is rare, which can be a clue for differentiation [9, 13]. Cystic metastases present as multiple round, unilocular cystic lesions in patients with known primary malignancies. Hepatocellular carcinoma with necrosis or degeneration usually develops in a cirrhotic liver and has an irregular wall or a remaining enhancing portion. Elevated AFP levels are suggestive of hepatocellular carcinoma [6, 9].

In conclusion, BAF is a rare, benign biliary neoplasm with malignant potential. We report a rare case of BAF that presented as a solid-cystic mass showing arterial-phase hyperenhancement and washout on gadoxetic acid-enhanced MRI. BAF is known to exhibit various imaging features, including multilocular cystic, solid-cystic, and solid appearances. This case may represent an intermediate presentation, as it showed arterial phase

hyperenhancement and washout without other imaging features of malignancy, and was pathologically benign but accompanied by mild atypia and a mildly elevated Ki-67 index.

ORCID: Sungtae Park: https://orcid.org/0000-0002-5264-5551; Dai Hoon Han: https://orcid.org/0000-0003-2787-7876; Young Nyun Park: https://orcid.org/0000-0003-0357-7967; Taek Chung: https://orcid.org/0000-0001-7567-0680; Hyungjin Rhee: https://orcid.org/0000-0001-7759-4458

Ethics statement

This case report study was approved by the Institutional Review Board of Severance Hospital, Seoul, Korea, and the requirement for patient consent was waived (No. 4-2022-1626).

Data availability

All data generated or analyzed during the study are included in this published article.

Acknowledgments

The corresponding author, Hyungjin Rhee, serves as the Editor-in-Chief of the Korean Journal of Abdominal Radiology. To avoid any potential conflict of interest, he was recused from the editorial process for this submission. The entire peer review and all subsequent editorial decisions were independently managed by Associate Editor Seung-seob Kim, in accordance with the journal's standard policies.

Financial support

This study was supported by a grant from the National Research Foundation of Korea (NRF) funded by the Korean government (MSIT) (No. RS-2023-00208307).

References

1. Liu SR, Zhu Q, Feng MB, Yan Q, Zhu TF, Xu LB. Atypical Biliary Adenofibroma of the Liver: Related Treatment and Performance. Case Rep Gastroenterol 2022;16:535-545
2. Tsui WM, Loo KT, Chow LT, Tse CC. Biliary adenofibroma. A heretofore unrecognized benign biliary tumor of the liver. Am J Surg Pathol 1993;17:186-192
3. Akin O, Coskun M. Biliary adenofibroma with malignant transformation and pulmonary metastases: CT findings. AJR Am J Roentgenol 2002;179:280-281
4. Godambe A, Brunt EM, Fulling KH, Reza Kermanshahi T. Biliary Adenofibroma with Invasive Carcinoma: Case Report and Review of the Literature. Case Rep Pathol 2016;2016:8068513
5. Alshbib A, Grzyb K, Syversveen T, Reims HM, Lassen K, Yaqub S. Biliary Adenofibroma: A Rare Liver Tumor with Transition to Invasive Carcinoma. Case Rep Surg 2022;2022:5280884
6. Hu W, Zhao Y, Liu Y, Hua Z, Liu A. Imaging features of biliary adenofibroma of the liver with malignant transformation: a case report with literature review. BMC Med Imaging 2022;22:47
7. Zen Y. Intrahepatic cholangiocarcinoma: typical features, uncommon variants, and controversial related entities. Hum Pathol 2023;132:197-207
8. Li SP, Wang P, Deng KX. Imaging presentation of biliary adenofibroma: A case report. World J Clin Cases 2022;10:1366-1372
9. Lee S, Kim KW, Jeong WK, Yu E, Jang KT. Magnetic Resonance Imaging Findings of Biliary Adenofibroma. Korean J Gastroenterol 2019;74:356-361
10. Varnholt H, Vauthey JN, Dal Cin P, Marsh Rde W, Bhathal PS, Hughes NR, et al. Biliary adenofibroma: a rare neoplasm of bile duct origin with an indolent behavior. Am J Surg Pathol 2003;27:693-698
11. Liao X, Zhang X. Hepatic Biliary Adenofibroma: Histological Characteristics, Diagnostic Challenges, and Its Role as a Precursor to Intrahepatic Cholangiocarcinoma. J Clin Transl Pathol 2024;4:163-167
12. Sturm AK, Welsch T, Meissner C, Aust DE, Baretton G. A case of biliary adenofibroma of the liver with malignant transformation: a morphomolecular case report and review of the literature. Surg Case Rep 2019;5:104
13. Kanemaru N, Nakai Y, Watadani T, Nakao T, Hinata M, Nakazawa A, et al. Multimodal imaging findings of intrahepatic cholangiocarcinoma arising from a biliary adenofibroma: a case report with radiological-pathological correlation. Abdom Radiol (NY) 2023;48:2469-2476

www.e-kjar.org
https://doi.org/10.52668/kjar.2025.00010
pISSN 2586-1719 / eISSN 2799-3299
Copyright © The Korean Society of Abdominal Radiology
Korean J Abdom Radiol 2025;8:26-61

Special Report

우연히 발견된 담낭용종 및 담낭벽비후의 해석, 판독, 영상 검사를 이용한 평가 및 추적 관찰: 2025년 대한복부영상의학회 권고안

장 원[1,2*], 이선영[3*], 김연윤[4], 박진영[5], 전선경[2,6], 이정은[7], 유정인[2,6], 한승철[4], 박소현[8†], 김재현[2,6], 박효정[9], 윤정희[2,6]
[1]분당서울대학교병원 영상의학과
[2]서울대학교 의과대학 영상의학과
[3]연세대학교 의과대학 세브란스병원 영상의학과
[4]성균관대학교 의과대학 삼성서울병원 영상의학과
[5]인제대학교 의과대학 부산백병원 영상의학과
[6]서울대학교병원 영상의학과
[7]충남대학교 의과대학 충남대학교병원 영상의학과
[8]가천대학교 의과대학 가천 길 병원 영상의학과
[9]울산대학교 의과대학 서울아산병원 영상의학과

Incidentally detected gallbladder polyps (GBPs) and gallbladder wall thickening (GBWT) are frequently encountered in clinical practice. However, characterizing GBPs and GBWT in asymptomatic patients can be challenging and may result in overtreatment, including unnecessary follow-ups or surgeries. The Korean Society of Abdominal Radiology (KSAR) Clinical Practice Guideline Committee has developed expert recommendations that focus on standardized imaging interpretation and follow-up strategies for both GBPs and GBWT, with support from the Korean Society of Radiology and KSAR. These guidelines, which address 24 key questions, aim to standardize the approach for the interpretation of imaging findings, reporting, imaging-based workups, and surveillance of incidentally detected GBPs and GBWT. This recommendation promotes evidence-based practice, facilitates communication between radiologists and referring physicians, and reduces unnecessary interventions.

Keywords: Gallbladder; Gallbladder polyp; Gallbladder wall thickening; Gallbladder cancer; Guideline; Recommendation; Consensus

서 론

담낭용종이 초음파 검사에서 우연히 발견되는 일은 흔하며, 일반 인구의 약 3.3-5.5%에서 나타나는 것으로 보고되었다[1, 2]. 담낭용종은 대부분이 양성이지만, 일부는 악성이거나 악성 종양의 전구 병변인 종양성 용종(neoplastic polyp)이다. 영상 검사에서 종양성 담낭용종와 비종양성 담낭용종을 구별하는 것은 어려우므로[3, 4] 대부분의 환

Received: April 29, 2025 **Revised:** June 4, 2025 **Accepted:** June 5, 2025
*These authors contributed equally to this work.
†**Current address:** Department of Radiology, Seoul National University Bundang Hospital, Seongnam, Korea
Correspondence: Jeong Hee Yoon, MD
Department of Radiology, Seoul National University Hospital, Seoul National University College of Medicine, 101 Daehak-ro, Jongno-gu, Seoul 03080, Korea
Tel: +82-2-2072-2293 Fax: +82-2-740-6385 E-mail: cinamon1@snu.ac.kr
This is an Open Access article distributed under the terms of the Creative Commons Attribution Non-Commercial License (http://creativecommons.org/licenses/by-nc/4.0/) which permits unrestricted non-commercial use, distribution, and reproduction in any medium, provided the original work is properly cited.

자들은 추적 관찰을 받으며, 용종의 크기가 10 mm 이상이면 담낭절제술을 권장한다[5, 6]. 그러나 최근 연구들에서는 절제된 담낭용종은 대부분이 양성이고 [7, 8], 10 mm 이상의 담낭용종도 역시 악성 가능성이 낮음을 보고하였다[9]. 이는 불필요한 담낭절제술이나 추적 관찰이 우리가 이전에 인식했던 것보다 더 빈번하게 이루어졌을 수 있음을 뜻한다. 또한 일부 연구에서는 부정확한 초음파 소견이 불필요한 수술로 이어질 수 있다고 보고하며[4, 10, 11], 초음파 수행과 해석에 관한 전문가 지침의 중요성을 강조하였다. 담낭용종은 종종 담낭벽비후와 동반되며, 담낭벽비후가 관찰되면 대개 추적 관찰이나 추가 진단 절차가 필요하다. 따라서 담낭용종과 담낭벽비후를 포괄하여 영상 소견의 해석, 보고 및 관리를 표준화한 접근법이 수립되어야 한다.

최근 여러 학회에서 이러한 한계를 해결하고자 담낭용종 진료지침을 발표하였다[12-14]. 이러한 추세에 따라 한국에서도 우연히 발견된 담낭용종과 담낭벽비후의 관리를 다룬 전문가 권고안의 필요성이 대두되고 있다.

대한복부영상의학회 진료지침위원회는 대한영상의학회와 대한복부영상의학회의 지원을 받아 담낭용종과 담낭벽비후에 관한 지침을 개발하였다. 2023년 5월부터 2024년 5월에 걸쳐 개발된 이 지침은 총 24개의 핵심 질문을 다루고 있다. 이 진료지침의 목적은 우연히 발견된 담낭용종과 담낭벽비후에 관한 영상 소견을 해석하고 판독하는 방법, 영상 검사를 이용해 평가하고 추적 관찰하는 방안을 표준화하는 것이다. 또한 이 지침은 영상 소견과 환자의 진료 권고에 있어 영상의학과 의사와 임상 의사 간의 소통을 원활히 하고 상호 이해를 향상하고자 하는 것을 목표로 한다.

개발 방법

이 지침은 주로 담낭용종과 담낭벽비후에 대한 영상 검사를 수행하는 영상의학과 의사를 위한 것이며, 지침의 적용 대상은 우연히 담낭용종이나 담낭벽비후가 발견된 환자들이다. 그러나 증상이 있는 담낭용종과 담낭벽비후 환자, 원발성 경화성 담관염이나 종양 표지자 [예: carbohydrate antigen 19-9 (CA 19-9)] 상승이 동반된 경우와 같은 담낭암 고위험군 환자들에게는 이 지침의 적용을 권장하지 않는다.

핵심 질문 개발

대한민국의 8개 대학병원에서 복부영상의학 전문의 12명이 개발위원회에 참여하였다. 참여자는 모두 대한복부영상의학회와 대한영상의학회의 정회원이며 대한복부영상의학회의 진료지침위원회 소속으로 전문 분야는 담낭용종, 담낭벽비후, 그리고 담낭암에 대한 초음파, 전산화단층촬영(computed tomography, CT), 자기공명영상(magnetic resonance imaging, MRI)을 포함한다. 개발위원회는 개시 모임 이후 지침 개발 기간 동안 매월 회의를 진행하였다.

모든 참여자는 온라인 브레인스토밍을 통해 담낭용종 및 담낭벽비후와 관련된 질환, 영상 기법, 유사 질환, 기존 지침 등과 연관 있는 핵심 단어를 제안하였다. 이후 개발위원들은 핵심 단어를 바탕으로 영상 소견, 영상 기법, 역학, 악성 위험, 수술, 추적 관찰을 포함하여 진료에 관한 핵심 질문 초안을 작성하였다. 동시에 기존 임상 진료지침의 핵심 질문 목록을 검토하고 필요한 경우 이를 반영하였다. 초안으로 작성된 핵심 질문들은 대상 인구, 중재, 비교, 결과(PICO) 원칙에 최대한 부합하도록 재구성하였으며, 모든 개발위원이 참여한 논의에서 최종 확정되었다.

문헌 조사

체계적 문헌 검색은 방법론 전문가와 각 핵심 질문을 담당하는 지침 개발위원이 논의를 통해 검색어를 구성하여 2023년 6월 20일에 수행하였으며, MEDLINE(PubMed), EMBASE, Cochrane, KoreaMed를 포함한 데이터베이스를 사용했다. 방법론 전문가와 각 핵심 질문을 담당하는 개발위원이 검색 과정에 참여했으며, 구체적인 검색식은 부록의 표 S1-S8에 기술하였다. 개발위원들은 언어(영어 또는 한국어), 자료의 상세성(학술대회 발표, 리뷰, 증례 보고, 화보는 제외함.), 주제와의 관련성을 기준으로 문헌의 적격성을 평가하였다.

문헌의 질 평가

개발위원들은 평가 도구를 활용하여 문헌 검색으로 얻은 참고 문헌의 질을 평가하였다. 진단 연구는 진단 정확도 연구의 질 평가 도구-2(Quality Assessment of Diagnostic Accuracy Studies-2, QUADAS-2)를 사용하였으며, 비무작위 연구는 비무작위 연구의 비뚤림 위험 평가 도구(Risk of Bias Assessment Tool for Non-randomized Studies, ROBANS)를 적용하였다.

핵심 질문에 따르는 권고문 개발

핵심 질문에 따르는 권고문은 참고 문헌을 바탕으로 작성되었으며, 권고문 초안은 전체 개발위원회에서 여러 차례 검토와 수정을 거쳤다. 권고 수준은 근거 수준, 잠재적인 위험도와 이득 및 적용 가능성을 고려하여 설정되었고 이후 개발위원들을 대상으로 한 익명 온라인 투표 및 개발위원회의 논의를 통해 최종 결정되었다. 각 권고문의 근거 수준은 옥스포드 근거 기반 의학 센터(Oxford Centre for Evidence-Based Medicine)에서 정한 기준에 따라 지정된 개발위원들이 높음(I)에서 낮음(V)까지 평가(부록 표 S9)

하였다[15]. 근거 수준을 적용할 수 없는 권고문에는 "해당 없음" (N/A)을 부여하였다.

외부 자문위원회 및 승인위원회

자문위원회를 구성하기 위해 한국간담췌외과학회와 대한췌장담도학회에서 자문위원을 위촉하였다. 또한 개발위원회에 속하지 않으면서 담낭 질환 임상경험이 풍부하고 진료지침 개발 경험이 있는 대한복부영상의학회 회원들을 자문위원으로 위촉하였다. 이와 함께, 개발위원회나 자문위원회에 참여하지 않은 대한복부영상의학회 회원들로 구성된 승인위원회를 설립하였다. 온라인 설문조사로 핵심 질문과 권고문 초안에 대한 자문위원들의 의견을 수집하고 가능한 한 권고문에 반영하였다. 통합할 수 없었던 부분들은 합의 수준이 낮은 핵심 질문과 권고문을 다루는 섹션에 그 수정 사항과 함께 상세히 기술하였다.

합의 투표 및 최종 승인

2024년 6월 22일 대한복부영상의학회 회의에 참석한 회원들을 대상으로 권고문에 대해 합의 투표를 실시하였다. 합의 투표는 6점 척도의 수정 델파이 방법을 사용하였으며, 척도는 '매우 동의', '동의', '다소 동의', '다소 반대', '반대', '매우 반대'로 구분된다. 이 투표에서 '매우 동의'와 '동의'는 권고문을 지지하는 것으로 보고, 참가자의 80% 이상이 권고문에 동의하면 합의된 것으로 간주하였다. 80% 이상의 합의 수준에 도달하지 못한 권고문은 투표 이후 개발위원회에서 다시 검토하여 수정하였다. 낮은 합의율의 권고문 수정여부에 대한 의사 결정 과정은 부록에서 상세히 설명하였다. 이후 최종안은 자문위원회와 인준위원회의 검토와 승인을 받았다.

핵심 질문과 권고문

핵심 질문(KQ)과 그에 따르는 최종 권고문은 권고 수준, 근거 수준 및 초기 권고문에 대한 합의 수준과 함께 표 1에 기술하였다. 합의 투표에는 53에서 64명의 대한복부영상의학회 정회원이 참여하였으며(중앙값: 60명), 투표 결과 54개의 권고문 중 31개가 80% 이상의 합의에 도달하였다. 80%이상의 합의에 도달하지 못한 11개의 핵심 질문 중, KQ 4, KQ 7, KQ 8, KQ 9, KQ 10, KQ 16, KQ 19, KQ 20에 해당하는 권고문은 추가 검토 후 수정 없이 유지되었다. 70% 미만의 동의율을 보여 수정된 KQ 2, KQ21, KQ 23의 초기 권고문은 부록 표 S10에 기술하였다.

해설

KQ 1. 담낭용종의 크기를 측정하는 가장 적절한 방법은 무엇인가?

S1-1. 담낭용종의 장경은 용종의 한쪽 외측 경계에서 반대쪽 외측 경계까지 측정한다
S1-2. 담낭용종의 장경을 결정하려면 여러 초음파 스캔 뷰가 필요할 수 있다
S1-3. 크기 측정에 유경성 담낭용종의 줄기는 포함하며, 동반된 담낭벽비후는 포함하지 않는다
(권고 수준: 강함, 근거 수준: 해당 없음)

담낭용종의 크기는 환자 진료 방침 (management)을 결정하는 데 중요하다. 따라서 담낭용종의 크기를 재현성 있게 정확히 측정하는 것이 필수적이다. 정확한 측정을 위해 환자는 측정 전 6시간 이상 금식해야 한다. 담낭용종의 장경을 식별하려면 필요에 따라 초음파 탐촉자의 방향을 조정해야 할 수 있다. 이는 담낭용종을 항상 이차원적으로 측정해야 한다는 의미는 아니다. 담낭용종이 최대 직경을 확신할 수 없는 형태라면, 탐촉자 각도를 변경하면서 크기를 측정하고 가장 크게 측정된 결과를 기록하는 것이 좋다. 용종이 유경성(pedunculated)인지 무경성(sessile)인지를 구분하는 데는 초음파영상의학회(Society of Radiologists in Ultrasound, SRU)에서 제시한 기준을 적용한다[12]. 담낭용종의 크기를 측정할 때는 대장 용종을 측정할 때와는 달리, 줄기(stalk)가 장경에 포함된다면 줄기를 포함하기를 권장한다. 줄기를 포함해 담낭용종 크기를 측정하면 용종 크기를 과대평가한다는 우려를 불러일으킬 수 있지만, 긴 줄기가 뚜렷한 담낭용종은 드물고, 얇은 줄기는 쉽게 보이지 않는 경우가 많다는 점을 고려해야 한다. 또한 유경성 담낭용종은 종종 '벽 위의 공 (ball-on-the-wall)' 모양을 보여[12], 크기 측정 시 줄기를 제외하기 어려워진다. 따라서 개발위원회는 담낭용종 크기 측정 시에 줄기를 포함하여 일관성을 유지하도록 하였다(그림 1). 줄기가 길고 뚜렷하여 용종 크기가 과대 측정될 우려가 있다면, 영상의학과 의사는 판독문에 크기 측정 시 줄기를 포함하였음을 명시할 수 있다. 예를 들어, '줄기를 포함하여 10 mm' 등으로 기술할 수 있다. 또한 밀리미터(mm) 단위를 사용하고 소수점 이하를 반올림하여 관찰자 간 변동성을 더욱 줄일 것을 권장한다.

담낭용종에 인접 담낭벽비후가 동반된 경우, 핵심질문 5에서 논의된 바와 같이 담낭벽비후를 별개의 우려되는 영상 소견으로 고려하여 평가해야 한다. 이러한 경우, 인접한 담낭벽비후의 두께는 담낭용종 크기에 포함하지 않고 분리하여 측정한다.

표 1. 핵심 질문 및 권고문

핵심 질문 및 최종 권고문	권고 수준; 근거 수준	초기권고문에 대한 동의 수준
KQ 1. 담낭용종의 크기를 측정하는 가장 적절한 방법은 무엇인가? S1-1. 담낭용종의 장경은 용종의 한쪽 외측 경계에서 반대쪽 외측 경계까지 측정한다 S1-2. 담낭용종의 장경을 결정하려면 여러 초음파 스캔 뷰가 필요할 수 있다 S1-3. 크기 측정에 유경성 담낭용종의 줄기는 포함하며, 동반된 담낭벽비후는 포함하지 않는다	강함; 해당 없음	96.8%
KQ 2. 담낭용종의 에코를 판단하는 기준은 무엇인가?* S2-1. 담낭용종의 에코를 설명할 때 주로 담낭벽을 기준으로 사용하기를 권장한다 S2-2. 담낭벽과의 비교가 불가능한 경우, 간 실질 에코를 대안적 기준으로 사용하여 담낭용종의 에코를 평가할 수 있다	강함; 해당 없음	65.6%
KQ 3. 어떤 영상 소견이 비종양성 담낭용종을 시사하는가? S3-1. 우려되는 영상 소견이 없는 6 mm 미만의 담낭용종은 비종양성일 가능성이 높다 S3-2. 우려되는 영상 소견이 없는 10 mm 미만의 담낭용종은 양성일 가능성이 높다 S3-3. 크기 기준을 제외하고는 단일 영상 소견만으로 영상의학적 감별 진단을 결정해서는 안 된다 우려되는 영상 소견: 인접 담낭벽비후, 무경성, 또는 유의한 성장	강함; II	87.2%
KQ 4. 담낭용종의 유의한 성장을 식별하는 기준은 무엇인가?† S4-1. 담낭용종의 크기 범주가 달라지는 크기 변화(예를 들어 10 mm 미만에서 10 mm 이상으로, 또는 10-14 mm에서 15 mm 이상으로)를 유의한 성장으로 간주한다 S4-2. 크기 범주의 변화와 관계없이 마지막 추적 관찰 이후 명확한 크기 변화가 있다면 유의한 성장으로 간주한다 S4-3. 위의 기준을 만족하지 않는 변화는 판독문에 기술하되, 유의한 성장으로 간주하지 않는다	약함; III	63.3%
KQ 5. 종양성 담낭용종을 시사하는 영상 소견은 무엇인가? S5-1. 크기가 10 mm 이상이면 종양성 또는 악성 담낭용종의 위험성이 있다. S5-2. 크기 기준을 제외하고는 영상 소견 하나만으로 영상의학적 감별 진단을 결정해서는 안 된다	강함; II	90.5%
KQ 6. 초음파에서 우연히 발견된 담낭용종에 대해 CT나 MRI를 시행하여 추가 평가를 해야 하는가? S6-1. 초음파에서 우연히 발견된 담낭용종에 대해 일상적인 CT나 MRI 촬영은 권장되지 않는다 S6-2. 악성 담낭용종이 의심되는 환자, 음창이 제한된 환자, 담낭절제술이 예정된 환자의 경우 CT나 MRI를 고려할 수 있다	강함; IV	85.9%
KQ 7. CT나 MRI에서 우연히 발견된 담낭용종에 대해 초음파 검사를 권장하는가? S7-1. CT나 MRI에서 발견된 담낭용종이 6 mm 미만이라면 추가 검사가 필요하지 않다 S7-2. 10 mm 이상의 담낭용종은 즉각적인 담낭절제술을 고려하지 않는다면 추가적인 초음파 검사가 선택사항이 될 수 있다 S7-3. 담낭용종의 크기가 6-9 mm라면 치료 계획 수립을 위해 6개월 후 초음파 추적 검사를 시행한다 S7-4. CT나 MRI에서 악성이 강하게 의심되는 담낭용종을 추가적으로 감별하고자 초음파 검사를 일상적으로 시행하는 것은 권장하지 않는다	강함; III	78.0%
KQ 8. 초음파에서 우연히 발견된 담낭용종에 대해 고주파 탐촉자를 사용하는 초음파 검사를 권장하는가?† S8. 초음파로 발견된 6 mm 이상의 담낭용종은 추가적인 감별 진단을 위해 고주파 탐촉자를 사용하는 초음파 검사를 고려할 수 있다	약함; III	61.0%

Continued

표 1. Continued

핵심 질문 및 최종 권고문	권고 수준; 근거 수준	초기권고문에 대한 동의 수준
KQ 9. 초음파에서 우연히 발견된 담낭용종에 대해 조영증강 초음파(CEUS)를 권장하는가?† S9-1. 우연히 발견된 담낭용종에 대해 일상적인 조영증강 초음파는 권장되지 않는다 S9-2. 담낭용종이 10 mm 이상인 환자의 담낭절제술이 연기된 경우, 악성이 의심되는 6-9 mm 담낭용종의 경우, 조영증강 CT나 MRI가 금기인 경우에는 조영증강 초음파를 고려할 수 있다	강함; III	77.0%
KQ 10. 도플러 초음파가 담낭용종의 특성화에 추가적인 정보를 제공하는가?† S10. 도플러 초음파로 얻은 추가적인 정보는 담낭용종을 감별하는 데 한계가 있다. 그러나 도플러 검사의 사용을 제한할 필요는 없다	강함; III	64.5%
KQ 11. 담낭용종이 있는 환자는 담낭용종이 없는 환자에 비해 담낭암의 위험이 더 높은가? S11-1. 10 mm 이상의 담낭용종이 있는 환자는 담낭용종이 없는 환자에 비해 담낭암의 위험이 높다는 증거가 있다 S11-2. 그러나 일반적으로 담낭용종이 있는 환자가 담낭용종이 없는 환자에 비해 담낭암의 위험이 높다는 증거는 부족하다	강함; II	91.1%
KQ 12. 담낭용종 환자에 대해 초음파 추적 관찰 대신 수술을 선택할 때 고려해야 할 주요 사항은 무엇인가? S12-1. 수술이 가능한 환자에게 15 mm 이상의 담낭용종이나 우려되는 영상 소견이 보이는10-14 mm 크기의 담낭용종이 있는 경우, 초음파 추적 관찰보다는 담낭절제술을 권장한다 S12-2. 수술이 가능하면서 담낭용종의 크기가 10-14 mm이고 우려되는 영상 소견이 없는 환자, 담낭용종의 크기가 6-9 mm이고 우려되는 영상 소견이 있는 50세 이상의 환자에게는 담낭절제술 또는 초음파 추적 관찰을 권장한다 우려되는 영상 소견: 인접 담낭벽비후, 무경성, 또는 유의한 성장	강함; III	95.1%
KQ 13. 담낭용종 환자에서 담낭암의 임상적 위험 요인은 무엇인가? S13-1. 고령, 아시아계 인종, 원발성 경화성 담관염은 담낭암의 알려진 위험 요인이다 S13-2. 판독문 작성 시 종양 표지자 상승 외에는 인구학적 위험 요인을 근거로 담낭용종의 악성 위험도를 조정하는 것을 권장하지 않는다	강함; III	88.5%
KQ 14. 동반된 담석은 담낭용종의 악성 위험도를 증가시키는가? S14-1. 담석의 존재만으로 담낭용종을 악성으로 간주해서는 안 된다 S14-2. 사각지대를 피하고 용종의 악성 위험도를 평가할 수 있도록 주의하여 초음파 검사를 시행해야 한다	강함; III	88.4%
KQ 15. 담낭용종은 판독문에 어떻게 기술해야 하는가? S15-1. 크기와 관계없이 담낭용종의 존재를 판독문에 기술한다 S15-2. 우려되는 영상 소견이 없는 6 mm 미만의 담낭용종은 '양성 가능성이 높음'으로 보고한다 S15-3. 담낭용종의 크기는 실제 크기나 악성 위험도를 나타내는 크기 범주형 용어(6 mm 미만, 6-9 mm, 10-14 mm, 15 mm 이상)로 보고한다 S15-4. 악성을 시사하는 특징이 있다면 이를 기술한다	강함; 해당 없음	86.2%
KQ 16. 6 mm 미만의 담낭용종은 추적 관찰이 필요한가?† S16-1. 우려되는 영상 소견이 없는 6 mm 미만의 담낭용종은 추적 관찰을 권장하지 않는다 S16-2. 우려되는 영상 소견이 있는 6 mm 미만의 담낭용종은 추적 관찰을 권장한다 우려되는 영상 소견: 인접 담낭벽비후, 무경성, 또는 유의한 성장	강함; I	63.5%

Continued

표 1. Continued

핵심 질문 및 최종 권고문	권고 수준; 근거 수준	초기권고문에 대한 동의 수준
KQ 17. 6–9 mm 크기의 담낭용종은 추적 관찰이 필요한가? 추적 관찰은 어느 정도 간격이 적당한가? S17-1. 담낭용종의 크기가 6–9 mm이고 우려되는 영상 소견이 있는 50세 미만 환자나 우려되는 영상 소견이 없는 50세 이상 환자는 첫 해에는 6개월 간격으로, 이후 4년 동안은 연 1회 추적 관찰을 권장한다. S17-2. 담낭용종의 크기가 6–9 mm이고 우려되는 영상 소견이 없는 50세 미만 환자는 5년 동안 연 1회 추적 관찰을 권장한다. S17-3. 크기가 6–9 mm인 담낭용종이 5년 동안 안정적으로 유지되면, 추적 관찰 중단을 고려할 수 있다. S17-4. 추적 관찰 중 유의한 성장이 관찰되면, 영상 소견과 다른 위험 요인을 바탕으로 관리 계획을 재평가해야 한다. 우려되는 영상 소견: 인접 담낭벽비후, 무경성, 또는 유의한 성장.	강함; III	94.7%
KQ 18. 담낭벽비후의 정의는 무엇인가? S18. 담낭벽비후는 다음의 두 가지로 정의한다. 경계성 담낭벽비후(벽 두께 3–4 mm)와 명확한 담낭벽비후(벽 두께 5 mm 이상 또는 국소적으로 보이는 벽 비후 3 mm 초과).	강함; 해당 없음	87.7%
KQ 19. 초음파로 담낭벽비후가 발견되었다면 고주파 탐촉자를 이용한 초음파 검사를 권장하는가?† S19. 초음파로 담낭벽비후가 발견되었다면 추가적인 감별 진단을 위해 고주파 탐촉자를 이용한 초음파 검사를 고려할 수 있다	강함; III	79.2%
KQ 20. CT나 MRI에서 담낭벽비후가 우연히 발견되었다면 초음파 검사가 권장되는가? 그 반대의 경우는 어떠한가?† S20-1. CT나 MRI 소견이 진단을 내리기에 불충분하다면 초음파 검사를 고려할 수 있다 S20-2. 초음파 소견이 진단적이지 않거나, 음창이 제한적이거나, 초음파상 악성이 의심되면 CT나 MRI를 고려할 수 있다	약함; IV	73.2%
KQ 21. 초음파에서 발견된 담낭벽비후의 감별을 위해 조영증강 초음파의 사용을 권장하는가?* S21-1. 초음파 소견이 결정적이지 않거나 평가가 제한적이라면 조영증강 초음파를 고려할 수 있다 S21-2. 초음파에서 담낭벽비후가 명확한 악성이나 명확한 양성으로 확인되었다면 조영증강 초음파를 권장하지 않는다 S21-3. CT나 MRI를 이용할 수 없거나 CT나 MRI가 금기인 경우에만 조영증강 초음파를 우선적으로 고려할 수 있다	약함; III	40.0%
KQ 22. 담낭벽비후의 악성 위험도가 불확실하다면 가장 적절한 추적 관찰 간격과 방법은 무엇인가? S22-1. 악성 위험도가 불확실한 담낭벽비후는 3–6개월 후 초음파를 이용한 추적 관찰을 권장한다 S22-2. 개별적인 악성 위험도를 감안해야 하는 경우 혹은 음창이 제한적인 환자의 경우는 CT, MRI, 내시경 초음파를 대안으로 고려할 수 있다	약함; IV	83.7%
KQ 23. 선근종증에 추적 관찰이 권장되는가?* S23-1. 영상 소견이 전형적인 선근종증은 추적 관찰이 필요하지 않다 S23-2. 담낭암과 선근종증을 명확히 구별할 수 없다면, 초음파나 CT, MRI를 이용한 추적 관찰을 권장한다	강함; IV	66.1%

Continued

표 1. Continued

핵심 질문 및 최종 권고문	권고 수준; 근거 수준	초기권고문에 대한 동의 수준
KQ 24. 음창이 제한적인 환자는 어떤 검사를 고려해야 하는가?	약함; IV	89.5%
S24-1. 초음파에서 악성위험도가 불명확한 담낭 병변이 발견된 환자는 CT나 MRI, 내시경 초음파를 이용한 감별 진단을 고려해야 하며, 검사 방법은 개별적인 악성 위험도와 담낭 병변의 잠재적 가시성을 근거로 선택해야 한다		
S24-2. 담낭 병변의 감시검사에 CT와 MRI를 우선적으로 고려할 수 있다		

*†이 권고문은 초기 권고문에 대한 동의 수준이 낮아 추가적인 토론 이후 수정(*) 혹은 유지 (†)되었다. 핵심질문 2, 21, 23에 대한 초기 권고문은 부록의 표 S10에 제시하였다.
약어: KQ = key question (핵심 질문).

KQ 2. 담낭용종의 에코를 판단하는 기준은 무엇인가?

S2-1. 담낭용종의 에코를 설명할 때 담낭벽을 기준으로 사용하기를 권장한다
S2-2. 담낭벽과의 비교가 불가능한 경우, 간 실질 에코를 대안적 기준으로 사용하여 담낭용종의 에코를 평가할 수 있다
(권고 수준: 강함, 근거 수준: 해당 없음)

담낭용종의 에코 (echogenicity)가 종양성 용종이나 악성 용종의 위험도와 관련이 있는지는 합의되지 않았지만, 담낭용종의 에코는 여전히 자주 보고되는 초음파 특징이다. 담낭용종의 에코는 일반적으로 '고에코(hyperechoic)'나 '저에코(hypoechoic)'로 설명되지만, 문헌에 그 기준이 명확히 정의되어 있지는 않다. 다만 여러 연구에서 담낭벽을 기준으로 담낭용종의 에코를 평가하고, 다른 연구들은 간 실질 에코를 기준으로 삼았다고 보고하고 있다[16-19].

간 실질 에코는 쉽게 기준으로 사용할 수 있지만, 지방간이나 다른 미만성 간질환이 있으면 담낭용종 에코 평가에 영향을 줄 수 있다. 따라서 담낭용종의 에코를 평가하는 기준으로는 주로 담낭벽을 사용하기를 권장하며, 대안으로 간 실질 에코를 사용하는 것을 제안한다. 담낭벽을 기준으로 담낭용종의 에코를 평가할 때는 담낭 내 담즙에 의한 후방 음향 증강 효과(posterior acoustic enhancement)를 최소화할 수 있도록 인접한 담낭벽의 에코와 비교하는 것이 좋다(그림 2).

간 실질 에코를 기준으로 사용하는 것은 다발성이거나 큰 담석이 있는 등 담낭벽 에코와의 비교가 불가능하거나 담낭벽 에코를 신뢰할 수 없는 상황에 한정해야 한다. 담낭용종 에코의 임상적 중요성은 여전히 논란의 여지가 있으며, 이는 부분적으로 용종의 에코 평가가 주관적으로 이루어졌기 때문으로 생각된다. 이 핵심 질문과 권고안은 담낭용종 에코를 설명하는 표준화된 접근 방식을 제공함으로써 판독문의 일관성을 향상하고자 포함하였다.

KQ 3. 어떤 영상 소견이 비종양성 담낭용종을 시사하는가?

S3-1. 우려되는 영상 소견이 없는 6 mm 미만의 담낭용종은 비종양성일 가능성이 높다
S3-2. 우려되는 영상 소견이 없는 10 mm 미만의 담낭용종은 양성일 가능성이 높다
S3-3. 크기 기준을 제외하고는 단일 영상 소견만으로 영상의학적 감별 진단을 결정해서는 안 된다
우려되는 영상 소견: 인접 담낭벽비후, 무경성, 또는 유의한 성장.
(권고 수준: 강함, 근거 수준: II)

담낭용종의 크기는 진단에 영향을 미치는 주요 요소다. 연구에 따르면 6 mm 미만의 담낭용종은 종양성(neoplastic) 용종이나 악성(malignant) 종양의 위험이 낮다고 보고되었다[7, 8, 20-22]. 6 mm 미만 담낭용종의 담낭암 발생률은 100,000인년(person-year, py)당 1.3건이었으며, 추적 관찰 결과 평균 크기가 4-5 mm인 담낭용종에서 담낭암은 발견되지 않았다. 따라서 우려되는 영상 소견이 없는 6 mm 미만의 담낭용종은 비종양성(non-neoplastic)일 가능성이 매우 높다. 우려되는 영상 소견에 대해서는 KQ 5, 12, 16에서 논의한다. 6-9 mm 크기인 담낭용종도 종양성인 경우는 있지만, 악성인 경우는 드물다[8, 23, 24]. 일반적으로 종양성 용종이나 악성 용종은 담낭용종이 10 mm 이상일 때가 많다[25, 26]. 다만 담낭용종의 크기가 10 mm 미만이더라도 우려되는 영상 소견[인접 담낭벽비후(adjacent gallbladder wall thickening), 무경성(sessility), 유의한 성장(significant growth)]이 있다면 감별 진단에 주의해야 한다(그림 3). 또한 원발성 경화성 담관염 환자나 종양 표지자가 상승한 환자와 같은 고위험

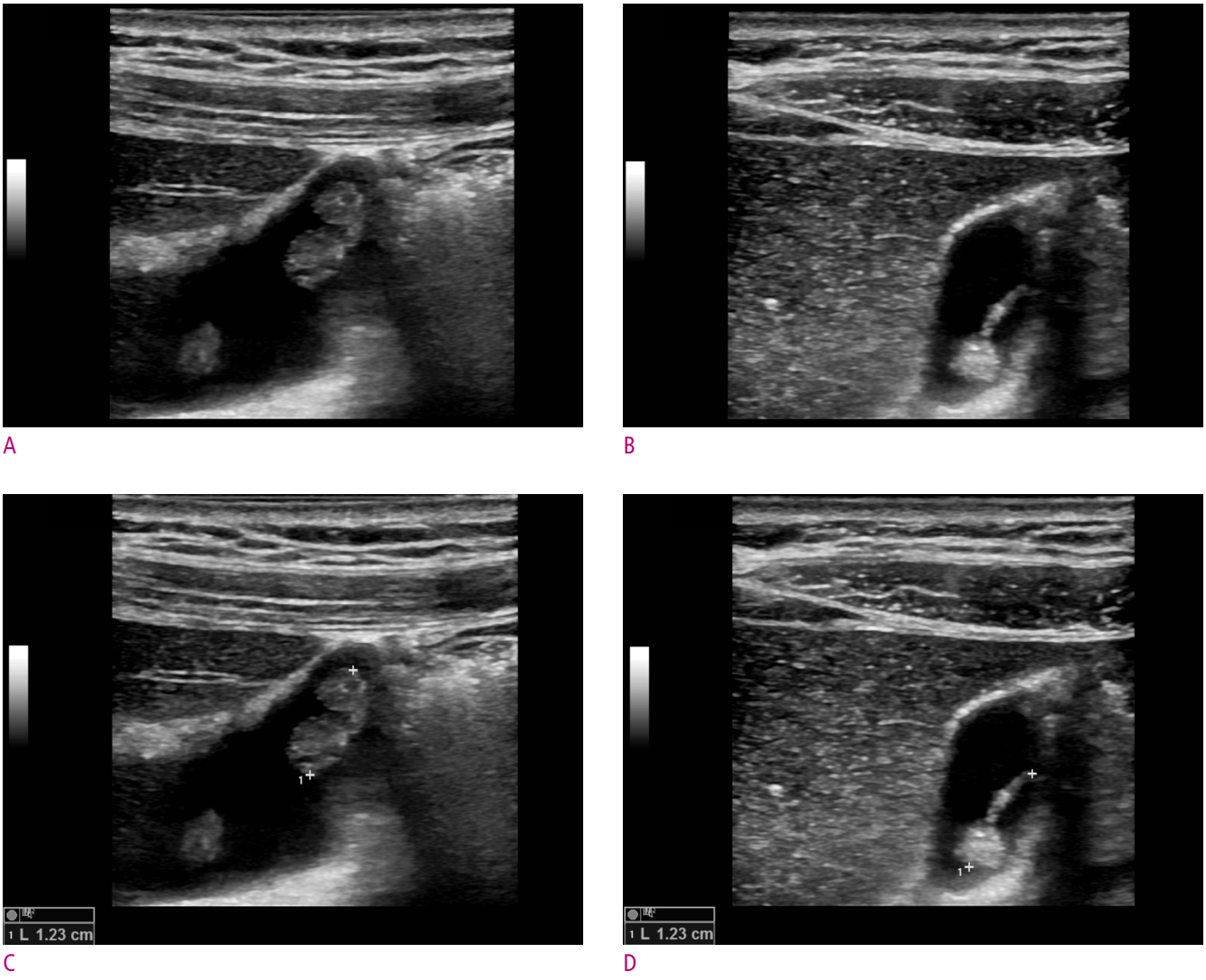

A B C D

그림 1. 담낭용종의 크기 측정.
30세 여성의 유경성(pedunculated) 담낭용종이다. A,B. 담낭용종의 장경은 다양한 초음파 영상에서 확인해야 한다. C, D. 용종의 크기는 한쪽 외측 가장자리에서 반대쪽 외측 가장자리까지 측정한다.

군에게는 이러한 기준이 적용되지 않는다.

담낭용종의 크기 외에도 양성을 시사하는 영상 소견으로는 고에코, 고에코 초점(hyperechoic foci)의 존재, 다발성, 유경성 형태, 혜성꼬리 허상(comet-tail artifact) 등 이 있다[6, 19, 27-59]. 그러나 이러한 특성들은 크기와 같은 교란 요인이 종종 간과되면서 다변량 분석에서 대개 유의하지 않은 것으로 나타났다. 따라서 영상 소견에만 의존하기보다는 여러 특징을 종합적으로 고려하여 신중하게 감별진단을 해야 한다.

KQ 4. 담낭용종의 유의한 성장을 식별하는 기준은 무엇인가?

S4-1. 담낭용종의 크기 범주가 달라지는 크기 변화(예를 들어 10 mm 미만에서 10 mm 이상으로, 또는 10-14 mm에서 15 mm 이상으로)를 유의한 성장으로 간주한다
S4-2. 크기 범주의 변화와 관계없이 마지막 추적 관찰 이후 명확한 크기 변화가 있다면 유의한 성장으로 간주한다
S4-3. 위의 기준을 만족하지 않는 변화는 판독문에 기술하되, 유의한 성장으로 간주하지 않는다
(권고 수준: 약함, 근거 수준: III)

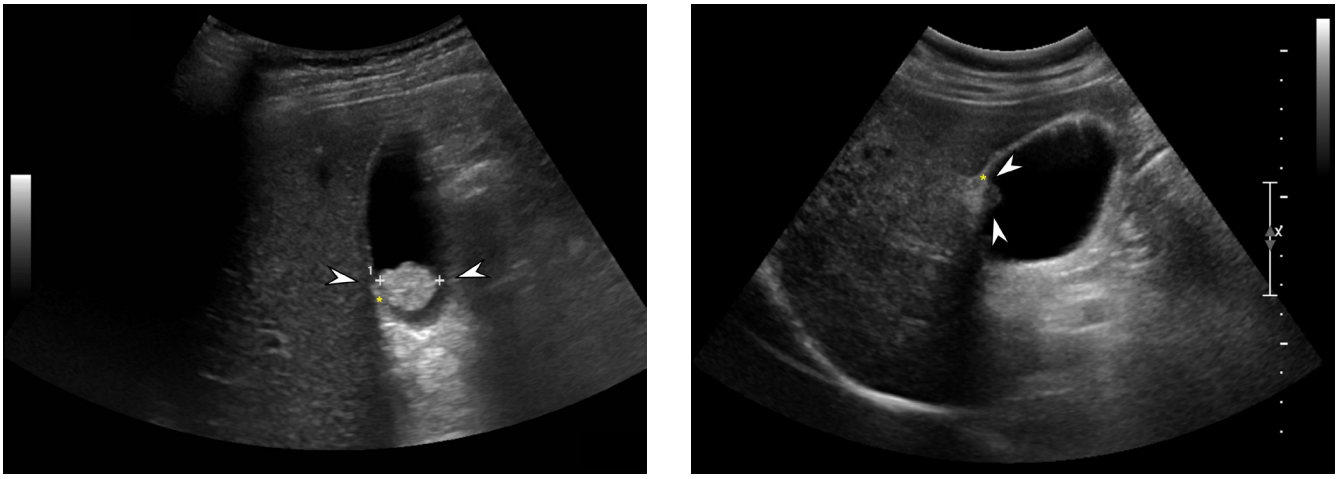

A B

그림 2. 담낭용종의 에코 설명
A. 55세 남성의 초음파 영상으로 13 mm 크기의 담낭용종(화살촉)이 인접한 담낭벽(별표)에 비해 고에코를 보인다. B. 58세 남성의 경우, 8 mm 크기의 담낭용종(화살촉)이 인접한 담낭벽(별표)에 비해 저에코를 보인다.

유럽 다학회 지침, 세계초음파의학회(World Federation of Ultrasound in Medicine and Biology, WFUMB) 입장문, 캐나다 영상의학회 우연발견실무그룹(Canadian Association of Radiologists Incidental Findings Working Group) 권고안 등 여러 지침에서 담낭용종의 크기 증가를 우려할 만한 특징으로 언급하고 있다[13, 14, 60]. 그러나 유의한 성장을 정의하는 보편적인 기준은 합의된 바가 없다. 유럽 다학회 지침은 2년 내의 추적 관찰에서 담낭용종의 크기가 2 mm 이상 증가하면 이를 위험 요인과 함께 고려해야 한다고 제안한다. 반면 세계초음파의학회 입장문은 크기가 7-9 mm인 담낭용종이 2 mm 이상 성장했을 때 추가적으로 평가하기를 권장하지만, 검사 간격은 언급하지 않았다[13, 14].

초음파를 이용한 담낭용종 크기 측정시에 의미있는 관찰자 간 변동성을 보일 수 있다. 한 연구에 따르면 담낭용종에 대한 관찰자 간 또는 관찰자 내 변동성이 95% 일치하는 범위(limit of agreement)는 21%에서 34%로 나타났다[17]. 해당 연구에서는 2 mm의 차이가 95% 신뢰 구간 밖에 해당한다는 것을 근거로 지금의 성장 기준을 지지하였지만, 담낭 확장 정도의 차이와 같은 다른 요인들이 장기적인 재현성에 영향을 미칠 수 있으므로 이 결론은 논쟁의 여지가 있다.

또한 담낭용종의 성장이나 성장 속도의 임상적 중요성은 여전히 불분명하다. 일부 연구에서는 중요하다고 보고했지만, 중요하지 않다고 보는 연구도 있다[6, 46, 49, 52, 61, 62]. 이러한 불일치는 측정 시점 간 크기 증가(이하 구간 성장, interval growth)를 정의하는 명확한 기준의 부재와 잠재적인 측정 오류에서 비롯될 수 있다. 예를 들어, 일부 연구는 정기적으로 추적 관찰을 하지 않고 용종의 최초 크기와 최종 크기만을 비교하여 성장 속도를 계산했는데, 이 방법은 실제 성장 속도를 정확히 반영하지 못할 수 있다. 또한 일부 연구는 성장 속도의 작은 증가를 역치(threshold)로 사용했는데, 이 방법은 측정의 정확성을 보장하지 못할 수 있다[46, 52]. 최근의 코호트 연구에 따르면 6 mm 미만의 담낭용종 중 66.2%, 6-10 mm 담낭용종 중 52.9%는 크기가 2 mm 이상 증가했으며, 이 연구에서 2 mm 이상의 크기 증가는 악성 담낭용종에 특이적이지 않았다[7]. 또 다른 최근 연구에서는 약 10%의 담낭용종이 크기가 증가했지만 해당 병변들에서 담낭암은 관찰되지 않았다고 보고했다[63]. 이는 담낭용종의 크기가 2 mm 증가하는 정도는 자연스러운 현상으로 간주할 수 있고, 따라서 성장 자체는 담낭용종의 자연 경과 중 하나이며 반드시 악성임을 의미하는 것은 아님을 시사한다. 결과적으로 초음파영상의학회(SRU)는 '빠른 성장(rapid growth)'을 연간 4 mm 이상의 크기 증가로 정의하였다[12].

지금까지의 논의를 근거로, 담낭용종이 2년 내 혹은 기간과 무관하게 크기가 2 mm 증가하는 소견은 악성 용종을 시사하는 신뢰할 만한 지표로 간주하지 않는다. 대신 용종이 성장한 후의 최종 크기를 더 중요하게 여긴다. 따라서 악성 위험이 더 높은 크기 범주로 이동하거나, 크기 범주 변화와 관계없이 마지막 추적 관찰 이후 육안으로도 '명확한 크기 변화(unequivocal change)'가 관찰될 때만 '유의한 성장(significant growth)'으로 간주한다. 구체적으로는 10 mm 미만에서 10 mm 이상으로, 그리고 10-14

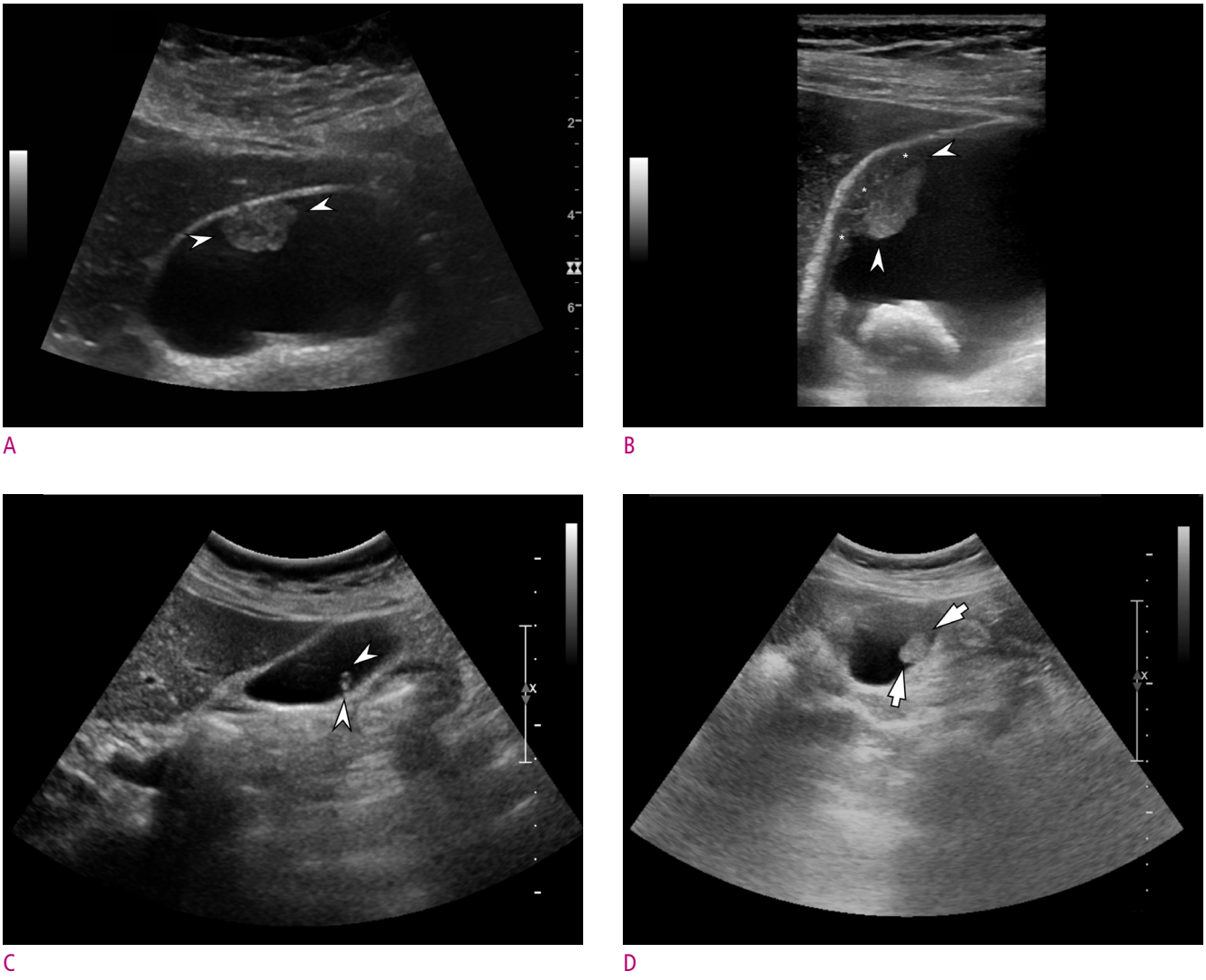

그림 3. 우려되는 영상 소견들(concerning imaging features)
A. 13 mm 크기의 담낭용종(화살촉)이 뚜렷한 줄기 없이 담낭벽에 넓게 부착된 무경성(sessile) 모양을 보인다. B. 14 mm 크기의 담낭용종(화살촉)이 인접한 담낭벽비후(adjacent gallbladder wall thickening, 별표)와 연관되어 있으며, 이후 수술로 담낭암이 확진되었다. C, D. 6 mm 크기의 유경성(pedunculated) 담낭용종(C, 화살촉)이 1년 추적 관찰 결과 13 mm로 유의한 성장(significant growth)을 보였다(D, 화살표). 이 담낭용종은 저등급 이형성을 동반한 관상 선종으로 진단되었다.

mm에서 15 mm 이상으로의 변화를 유의한 성장으로 간주한다. 이러한 크기 범주 기준에 대한 근거는 KQ 12에서 논의한다. 6 mm 미만에서 6-9 mm로의 범주 변화는 작은 담낭용종의 크기를 측정할 때는 오류가 발생할 가능성이 높고 이 정도 크기 범주의 용종이 악성 용종일 확률이 낮음을 고려하여 유의한 성장으로 간주하지 않는다. 크기 범주의 변화가 없더라도 시각적으로 '명확한 크기 변화(unequivocal change)'가 있다면 유의한 성장으로 간주하며, 이는 10 mm 미만의 담낭용종과 10 mm 이상의 담낭용종 모두에 적용된다. 예를 들어 담낭 용종이 4 mm에서 8 mm로 증가했다면 크기 범주는 달라지지 않았지만 명확한 크기 변화가 있다고 볼 수 있으며, 따라서 유의한 성장으로 분류할 수 있다. 이러한 기준을 충족하지 않는 변화는 판독문에 기록하되 유의한 성장으로 간주하지 않는다.

이 권고문에서는 '유의한 성장'을 정의할 때 서로 다른 시점의 크기를 비교함으로써 성장 속도의 개념을 일부 반영하였다. 그러나 더 넓은 범위에 적용할 수 있도록 의도적으로 몇 년이라는 고정적인 기간을 명시하지는 않았다. 대신, '마지막 추적 관찰(last follow-up)'이라는 용어를 사용하였는데, 이는 임상에서 담낭용종을 정기적으로 추적 관

찰하지 못하는 경우도 많기 때문이다. 하지만 이러한 접근법의 제한점은 정기적인 감시 없이는 용종에 급격한 크기 증가(성장 급증, growth spurt)가 일어났는지를 판단하기 어렵다는 것이며, 시간에 따라 자연스럽게 발생하는 점진적인 크기 증가를 '유의한 성장'으로 간주할 여지를 제공한다. 담낭용종이 10 mm로 성장하는 것이 반드시 악성과 관련되지는 않는다는 점에 유의해야 한다[7]. 이러한 불확실성과 담낭용종이 10 mm이상에 도달했을 때의 잠재적인 임상적 영향을 고려하여, 성장 속도 대신 최종 크기를 기준으로 유의한 성장을 정의할 것을 권장한다.

KQ 5. 종양성 담낭용종을 시사하는 영상 소견은 무엇인가?

S5-1. 크기가 10 mm 이상이면 종양성 또는 악성 담낭용종의 위험성이 있다
S5-2. 크기 기준을 제외하고는 영상 소견 하나만으로 영상의학적 감별 진단을 결정해서는 안 된다
(권고 수준: 강함, 근거 수준: II)

담낭용종의 크기가 담낭암이나 종양성 용종과 관련이 있다는 사실은 잘 알려져 있다. 특히 10 mm 이상의 담낭용종은 종양성 용종일 가능성이 10 mm 미만의 담낭용종보다 더 높다고 보고되었다[3, 9, 20, 22, 30, 37, 42-45, 48, 51, 52, 57, 58, 61, 64-78].

악성 담낭용종의 다른 영상 소견으로는 단일용종, 저에코, 불균질한 에코(heterogeneous echogenicity), 무경성 형태, 인접 담낭벽비후등이 나타났다[6, 18, 25, 27, 33-35, 39, 42, 46-52, 55, 56, 58, 62, 79, 80]. 그러나 교란 변수를 고려한 데이터는 부족하다. 또한 이러한 영상 소견들이 종양성 또는 악성 담낭용종과 관련되기도 하지만, 실제 임상 진료에서는 비종양성 또는 양성 담낭용종의 빈도가 높아 해당 영상 소견들의 양성 예측도(positive predictive value)가 낮아질 수 있다. 따라서 단일 영상 소견에만 의존하지 말고 관찰된 영상 소견을 종합적으로 해석하여 진단을 내려야 한다.

인접 담낭벽비후는 담낭암과 관련될 수 있으므로 시술자의 주의가 필요하다. 따라서 담낭벽비후를 부종, 담낭염, 선근종증(adenomyomatosis)과 같은 양성질환으로 설명할 수 없다면, 담낭용종의 형태와 관계없이 담낭암의 위험 때문에 특별한 관리가 필요하다. 악성을 강력하게 시사하는 영상 소견이 동반된다면, 담낭암 가능성을 우선적으로 고려한다. 담낭벽이 불연속적인 담낭벽비후, 인접 간 실질로의 침윤, 간 종괴의 동반, 인접 복막 종괴, 병적 림프절 비대, 담도 폐쇄와 같은 특징은 흔히 담낭암과 관련이 있다[12, 81].

KQ 6. 초음파에서 우연히 발견된 담낭용종에 대해 CT나 MRI를 시행하여 추가 평가를 해야 하는가?

S6-1. 초음파에서 우연히 발견된 담낭용종에 대해 일상적인 CT나 MRI 촬영은 권장되지 않는다
S6-2. 악성 담낭용종이 의심되는 환자, 음창이 제한된 환자, 담낭절제술이 예정된 환자의 경우 CT나 MRI를 고려할 수 있다
(권고 수준: 강함, 근거 수준: IV)

담낭용종이 초음파로 우연히 발견되더라도 추가 평가를 위한 CT나 MRI의 일상적 사용을 권장하지 않는데, 이는 두 가지 주요 이유에 의한다. 먼저 첫째로 CT나 MRI에서는 작은 담낭용종이 제한적으로 보일 가능성이 있기 때문이며, 둘째로 우연히 발견된 담낭용종은 악성일 가능성이 낮기 때문이다. CT로 촬영한 담낭용종의 가시성을 다룬 연구 결과는 일관되지 않다. 예를 들어, 최근 한 연구에서는 초음파에서 식별된 담낭용종(≥10 mm)의 63%(19/30)만이 CT에서 보였다고 보고한 반면[27], 다른 연구에서는 모든 담낭용종(>10 mm)이 CT에서 확인되었다고 보고했다[80]. 이처럼 문헌 보고는 다소 일관성이 없지만, 일반적으로 담낭용종의 크기가 커질수록 CT 가시성은 개선되는 것으로 보인다. 따라서 초음파에서 관찰된 작은 크기의 담낭용종이 CT나 MRI에서 모두 검출되리라는 보장은 없다. 또한 우연히 발견된 담낭용종이 악성일 위험성이 낮다는 점 역시 CT나 MRI의 일상적 사용을 제한하는 권고를 뒷받침한다.

그뿐만 아니라, 아직까지 담낭용종의 감별 진단에 초음파보다 CT나 MRI가 우수하다는 명확한 증거는 없다. 한 연구에서는 CT에서의 담낭용종 가시성과 종양성 용종의 가능성이 관련 있다고 보고했지만, 다른 연구들은 종양성 담낭용종과 비종양성 담낭용종 모두 CT 가시성이 있음을 보여 주었다. 또한 한 연구는 동맥기 조영증강을 종양성 용종과 연관 지었지만, 다른 연구에서는 유의한 차이를 발견하지 못했다[27, 62, 80, 82]. 즉, 담낭용종의 감별 진단에 있어 CT나 MRI의 진단 기준은 초음파만큼 확립되어 있지 않다. 게다가 CT나 MRI 검사 방법을 초음파와 직접 비교한 연구는 거의 없으며, 있더라도 대부분 담낭암 사례를 포함하고 있어 CT나 MRI의 진단능을 과대 평가하였을 가능성이 있다.

그러나 담낭 병변(gallbladder lesion, GBL)을 대상으

로 한 연구에서 CT의 성능은 나쁘지 않아[80, 83], 악성 담낭용종과 양성 담낭용종 또는 종양성 담낭용종과 비종양성 담낭용종을 구별하는 데 72.4%-83.9%의 민감도와 77.6%-91.3%의 특이도가 보고되었다. 따라서 담낭용종이 10 mm 이상이거나, 우려되는 영상 소견이 있거나, 간 종괴와 같이 악성을 강하게 시사하는 특징이 동반되는 등 담낭용종이 악성으로 의심되는 경우라면 CT 또는 MRI를 고려해야 하겠다.

또한 추가 평가가 필요한 음창(sonic window)이 제한된 환자도 CT나 MRI를 고려할 수 있다. 담낭절제술이 예정된 환자는 수술 전 평가에서 해부학적 변이를 평가하는 데 CT나 MRI를 활용할 수 있다.

KQ 7. CT나 MRI에서 우연히 발견된 담낭용종에 대해 초음파 검사를 권장하는가?

S7-1. CT나 MRI에서 발견된 담낭용종이 6 mm 미만이라면 추가 검사가 필요하지 않다
S7-2. 10 mm 이상의 담낭용종은 즉각적인 담낭절제술을 고려하지 않는다면 추가적인 초음파 검사가 선택사항이 될 수 있다
S7-3. 담낭용종의 크기가 6-9 mm라면 치료 계획 수립을 위해 6개월 후 초음파 추적 검사를 시행한다
S7-4. CT나 MRI에서 악성이 강하게 의심되는 담낭용종을 추가적으로 감별하고자 초음파 검사를 일상적으로 시행하는 것은 권장하지 않는다
(권고 수준: 강함, 근거 수준: III)

CT나 MRI에서의 담낭용종 감별 진단을 평가한 연구는 드물며, 보고된 연구들 또한 선택 편향과 소규모 표본으로 인해 해석에 제한이 있다. 또한 CT 스캔에서 담낭용종의 가시성의 임상적 중요성은 명확하지 않으며, CT에서 보이는 모든 담낭용종이 종양성이거나 악성인 것은 아니다[27, 62, 80, 82, 84].

따라서 CT나 MRI로 우연히 발견된 담낭용종에는 크기 기반 접근법을 권장한다. 이 권고는 앞서 KQ 6에서 논의된 담낭용종의 제한적인 CT 가시성과 담낭용종 감별 진단에 관한 CT나 MRI 데이터의 부족에 기인한다. 앞서 KQ 3과 KQ 5에서 설명한 바와 같이, 양성 및 악성 담낭용종의 초음파 영상 소견은 비교적 잘 알려져 있지만, 담낭용종의 양성 혹은 악성을 감별하는 CT와 MRI 소견에 대한 연구는 여전히 제한적이다. 따라서 이미 잘 알려진 양성 담낭용종과 악성 담낭용종의 특징을 평가하기 위해 초음파 검사를 추가적으로 시행하는 것이 도움이 될 수 있다.

그러나 CT나 MRI에서 확인된 담낭용종이 6 mm 미만이라면, 대개 비종양성이므로 일반적으로 초음파를 이용한 추가 검사가 필요하지 않다. 담낭용종이 10 mm 이상이고 즉각적인 담낭절제술이 계획되지 않았다면, 추가적인 초음파 검사로 감별 진단에 도움을 받을 수 있다. CT나 MRI에서 발견된 6-9 mm 크기의 담낭용종은 초음파에서 발견된 6-9 mm 용종과 유사하게 관리해야 하며, 역시 6개월 후 추적 초음파 검사를 시행해야 한다. 추적 검사 간격에 대한 근거는 KQ 17에서 자세히 다룬다. CT 또는 MRI에서 악성이 강하게 의심된다면, 초음파는 담낭용종 감별에 추가적인 도움이 될 가능성이 낮으므로 권장하지 않는다. 그러나 악성이 의심되는 담낭용종에 T-병기 평가가 필요하다면 고주파 초음파 탐촉자를 이용한 추가적인 초음파 검사를 고려할 수 있다[85, 86].

KQ 8. 초음파에서 우연히 발견된 담낭용종에 대해 고주파 탐촉자를 사용하는 초음파 검사를 권장하는가?

S8. 초음파로 발견된 6 mm 이상의 담낭용종은 추가적인 감별 진단을 위해 고주파 탐촉자를 사용하는 초음파 검사를 고려할 수 있다
(권고 수준: 약함, 근거 수준: III)

고주파 탐촉자를 사용하는 초음파는 저주파 탐촉자와 고주파 탐촉자를 모두 사용하는 초음파를 의미한다. 저주파 탐촉자는 4-4.5 MHz의 주파수로 작동하며, 볼록형 탐촉자(convex probe)를 사용한다. 반면 고주파 탐촉자는 주파수 범위가 6에서7 MHz로 선형(linear) 탐촉자나 볼록형 탐촉자를 사용할 수 있으며, 공간 복합 영상(spatial compound imaging), 스페클 감소(speckle reduction), 하모닉 영상(harmonic imaging)과 같은 기술을 사용하여 담낭 내 작은 구조물의 가시성을 개선한다[86]. 초음파의 담낭 병변 평가에 고주파 탐촉자를 이용했을 때의 유용성은 이미 보고된 바 있으며[83, 85-88], 고주파 탐촉자를 사용하는 초음파는 양성 담낭 병변과 악성 담낭 병변을 구별하는 데 70.0%-89.6%의 민감도와 44.4%-86.9%의 특이도를 보였다[83, 86, 89]. 그러나 고주파 탐촉자를 사용하는 초음파와 기존 초음파의 담낭용종 감별 진단을 직접 비교한 데이터는 부족하다.

문헌에 따르면, 이론적으로 고주파 탐촉자를 사용한 초음파는 기존 초음파에 비해 담낭용종의 에코 음영과 인접 벽을 더 잘 보이게 하며, 실시간으로 고해상도 영상을 제공할 수 있다는 장점도 있다(그림 4). 실제로 여러 연구에서 기존 초음파에 비해 고주파 탐촉자를 사용할 때 담낭암, 선

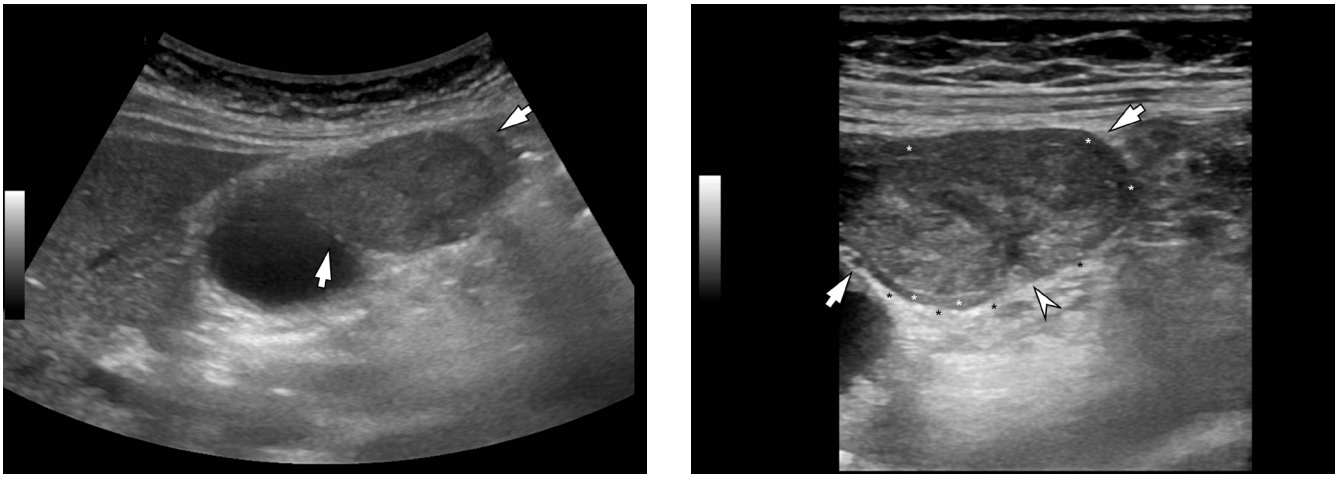

A B

그림 4. 일반 초음파와 고주파 탐촉자를 적용한 초음파의 비교
A. 67세 여성의 일반 초음파에서 25 mm 크기의 담낭용종(화살표)이 관찰된다. B. 동일한 장비로 선형(linear) 고주파 탐촉자를 사용하니 담낭용종(화살표), 근육층(흰색 별표), 근육 주위 결합조직층(검은색 별표)이 명확하게 보인다. 근육층의 국소적 단절(화살촉)이 의심되며, 이는 악성일 가능성을 시사한다.

근종증, 담낭암의 병기 결정에 대한 진단 성능이 향상됨을 보여 주었다[83, 85, 87, 88]. 또한 고주파 탐촉자를 사용하는 초음파는 환자에게 추가적인 위험이 거의 없다는 점에서 우연히 발견된 담낭용종이 있는 환자에게 추가적으로 사용하는 것을 고려할 수 있다. 다만 6 mm 미만의 담낭용종은 대부분 양성으로, 이 기법의 효용성이 제한적이어서 고주파 탐촉자를 사용한 추가적인 초음파 검사를 권장하지 않는다.

고주파 탐촉자를 사용하는 초음파는 특정 제조업체의 특수한 탐촉자나 장비를 필요로 하지 않는다. 기존 장비로 사용할 수 있는 기술을 최대한 활용하고 스캔 파라미터를 신중하게 조정하여 공간 해상도를 향상하기를 권장한다. 그러나 고주파 탐촉자를 사용하더라도 초음파 검사의 근본적인 한계는 여전히 존재한다는 점을 유의해야 한다. 고주파 탐촉자를 사용하더라도 제한된 음창이나 담낭 내 다른 병변으로 인한 초음파의 투과력 저하 문제 등은 여전히 존재한다. 이러한 제한이 있는 상황에서는 고주파 탐촉자를 적용하더라도 담낭용종에 대한 실질적인 추가 정보를 얻지 못할 수 있다.

KQ 9. 초음파에서 우연히 발견된 담낭용종에 대해 조영증강 초음파(CEUS)를 권장하는가?

S9-1. 우연히 발견된 담낭용종에 대해 일상적인 조영증강 초음파는 권장되지 않는다
S9-2. 담낭용종이 10 mm 이상인 환자의 담낭절제술이 연기된 경우, 악성이 의심되는 6-9 mm 담낭용종의 경우, 조영증강 CT나 MRI가 금기인 경우에는 조영증강 초음파를 고려할 수 있다
(권고 수준: 강함, 근거 수준: III)

조영증강 초음파(contrast-enhanced ultrasound, CEUS)는 양성 담낭 병변과 악성 담낭 병변의 구별에 일반 초음파보다 더 높은 진단능을 보인다고 보고되었다. 체계적인 문헌 고찰에 따르면, 포함된 질병의 이질성에도 불구하고 담낭 선종을 다른 병변과 구별하는 데 조영증강 초음파와 조영증강 내시경 초음파(contrast-enhanced endoscopic ultrasound, CE-EUS)의 민감도와 특이도는 각각 84.6%(95% CI: 81.8%-87.1%)와 87.0%(95% CI: 84.4%-89.4%)였다[90]. 그러나 일반 초음파와 조영증강 초음파에 나타나는 담낭용종의 특성을 직접 비교한 연구는 매우 적다[31, 54, 73, 91]. 대부분의 연구는 조영증강 초음파의 성능만을 보고하거나 조영증강 초음파와 CT를 비교했으며, 일부 연구는 담낭용종 외에도 담낭벽비후나 담석을 포함했다. 일반 초음파와 조영증강 초음파에서의 양

성 담낭 병변과 악성 담낭 병변 구별을 비교한 몇몇 연구에서 일반 초음파는 22.2%-82.4%의 민감도와 89.8%-98.1%의 특이도를, 조영증강 초음파는 66.7%-94.1%의 민감도와 92.5%-99.1%의 특이도를 보였다[73, 91]. 따라서 조영증강 초음파는 일반 초음파에 비해 민감도와 특이도가 모두 높다(그림 5).

그러나 조영증강 초음파는 기술적으로 복잡하고 악성을 결정하는 기준이 일관되지 않아 일괄적으로 조영증강 초음파를 권장하기는 어렵다. 대부분의 연구는 동맥기 조영증강, 빠른 씻김(rapid washout), 시간-강도 곡선, 혈관 패턴[분지형(branching) 대 선형(linear) 또는 점선형(dotted)] 등 조영증강 초음파의 다양한 특징을 비교하여 진단에 사용했으며, 이와 같은 다양한 평가 기준은 조영증강 초음파로 담낭용종을 감별하는 표준화된 기준 설정이 어려움을 보여 준다.

또한 대부분의 연구는 양성 담낭 병변과 악성 담낭 병변을 구별하는 데 초점을 맞추고 있으며, 비종양성 담낭용종과 종양성 담낭용종을 구별하는 조영증강 초음파의 성능에 대한 논의는 제한적이다. 작은 담낭용종에 대해 조영증강 초음파의 영상 소견이 B-모드 초음파 영상의 크기 기준보다 우수하다는 증거는 없다. 실제로 한 연구는 담낭용종의 크기가 10 mm 미만일 때 조영증강 초음파와 초음파의 정확도 사이에 유의한 차이가 없음을 보여 주었다[73]. 따라서 대부분이 비종양성인 6 mm 미만의 담낭용종에는 조영증강 초음파를 권장하지 않는다. 6-9 mm 사이의 담낭용종 역시 양성일 가능성이 높다는 점과 조영증강 초음파의 기술적 복잡성이나 연구마다 다른 악성 진단 기준을 고려할 때 일상적인 조영증강 초음파의 시행은 적절하지 않다.

위의 고려 사항을 기반으로 담낭절제술이 즉각적으로 시행되지 않는 10 mm 이상의 담낭용종이나, 악성이 의심되는 영상 소견이 있는 6-9 mm 크기의 담낭용종은 조영증강 초음파를 고려할 수 있다고 본다. 또한 CT나 MRI가 권장되지만 기저 질환으로 인해 시행이 불가능한 경우에도 조영증강 초음파를 고려할 수 있다.

KQ 10. 도플러 초음파가 담낭용종의 특성화에 추가적인 정보를 제공하는가?

S10. 도플러 초음파로 얻은 추가적인 정보는 담낭용종을 감별하는 데 한계가 있다. 그러나 도플러 검사의 사용을 제한할 필요는 없다
(권고 수준: 강함, 근거 수준: III)

도플러 초음파로 발견되는 용종의 혈관성(vascularity)은 주로 종양성 담낭용종이나 악성 담낭용종과 관련이 있지만, 염증성(inflammatory) 용종에서도 나타날 수 있다[20, 33, 73, 92]. 새로운 미세혈관 흐름 영상 기법(microvascular flow imaging)에 대한 예비 연구 결과는 유망해 보이지만 추가적인 검증이 필요하다[29]. 담낭용종의 감별 진단을 위한 도플러 초음파 사용에 대해 가이드라인들은 서로 다른 권고를 제시한다. 최근 세계초음파의학회 입장문은 컬러 도플러 영상이 B-모드 특징과 함께 다변수 점수 체계의 일부로써 담낭용종 감별에 도움이 될 수 있다고 보았지만, 증거의 질은 낮게 평가했다[14]. 반면, 초음파영상의학회 지침은 큰 양성 용종도 민감한 도플러 기술

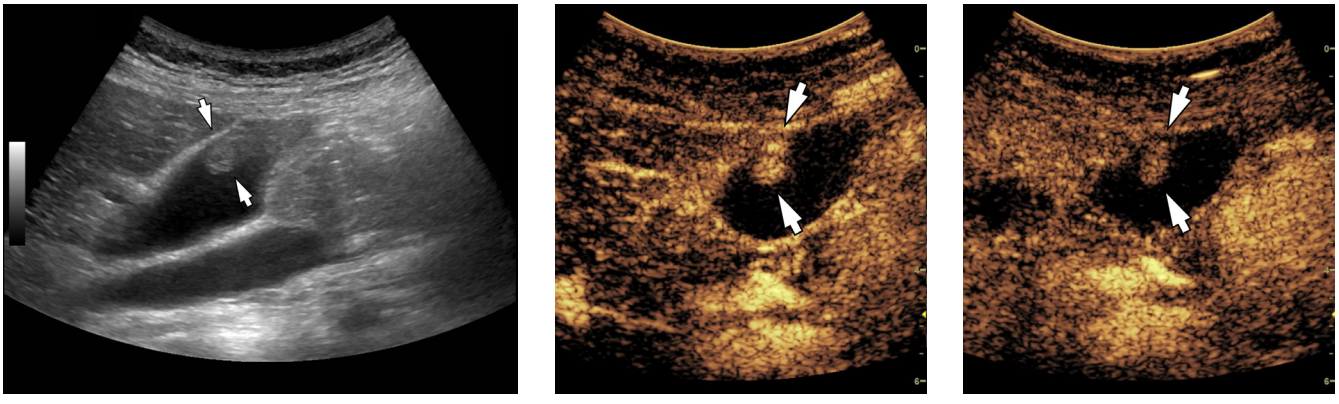

그림 5. 63세 여성이 수술로 확진받은 콜레스테롤 담낭용종의 조영증강 초음파 소견
A. 10 mm 크기의 담낭용종이 기저부에 위치해 있다(화살표). B, C. 조영증강 초음파에서 동맥기에는 조영증강을 보이나(B, 화살표) 정맥기에는 조기 씻김 소견을 보이지 않는데(C, 화살표), 이는 담낭용종이 종양성이거나 악성일 가능성이 비교적 낮음을 시사한다. (영상 제공: 서울대학교병원 김세형 교수, 배재석 교수)

에는 내부 혈관성을 보일 수 있으므로, 용종의 혈관성이 악성 위험도 분류에 영향을 미치지 않아야 한다고 명시하였다[12].

대부분의 초음파 시스템에는 도플러 기능이 있으므로 그 사용을 제한할 필요가 없다(그림 6). 또한 도플러 초음파는 양성을 강하게 시사하는 반짝임 허상(twinkling artifact)을 보여줄 수 있다는 장점도 있다(그림 7). 그러나 용종의 혈관성이 종양성 담낭용종이나 악성 담낭용종의 확정적 지표가 아니므로 주의해서 해석해야 하며, 특히 담낭용종의 크기를 고려하여 B-모드 초음파 소견과 함께 평가해야 한다.

결론적으로 도플러 초음파는 담낭용종 평가에 도움이 될 수 있지만, 그 결과는 항상 B-모드 초음파 소견과 함께 고려하여 해석해야 한다.

KQ 11. 담낭용종이 있는 환자는 담낭용종이 없는 환자에 비해 담낭암의 위험이 더 높은가?

S11-1. 10 mm 이상의 담낭용종이 있는 환자는 담낭용종이 없는 환자에 비해 담낭암의 위험이 높다는 증거가 있다
S11-2. 그러나 일반적으로 담낭용종이 있는 환자가 담낭용종이 없는 환자에 비해 담낭암의 위험이 높다는 증거는 부족하다
(권고 수준: 강함, 근거 수준: II)

선종-암 전이 과정(adenoma-carcinoma sequence)은 담낭암의 5-10%에서 관찰되는 담낭암 발생 모델 중 하나이다[93]. 선종-암 전이 과정의 대표적인 병변으로는 담낭 내 유두상 종양(intracholecystic papillary neoplasm, ICPN)과 유문샘 선종(pyloric gland adenoma)이 있다[93, 94]. 여러 연구에서 이 모델을 바탕으로 담낭용종과


A

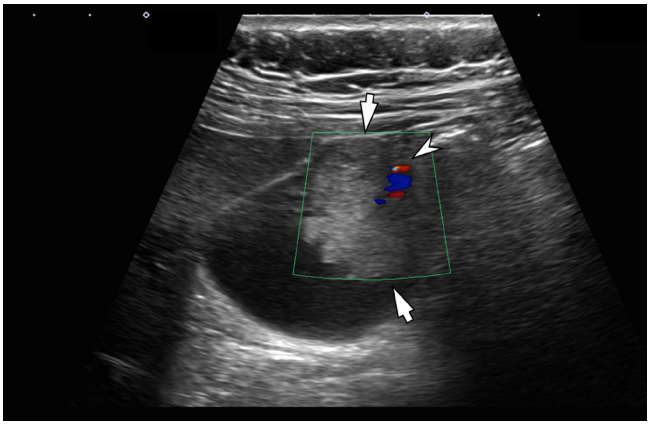
B

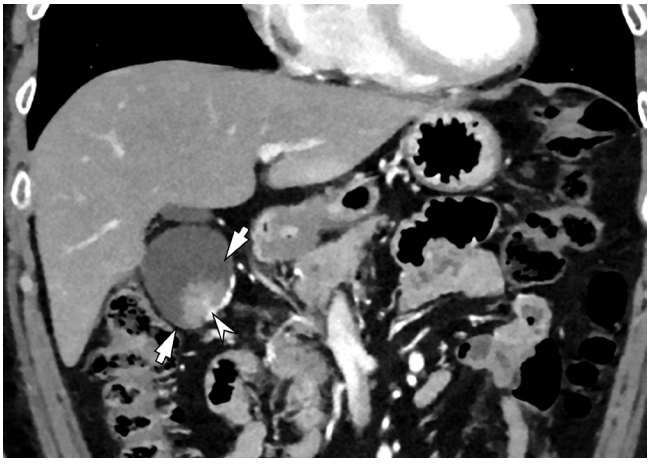
C

그림 6. 혈관성 줄기를 확인하기 위한 도플러 초음파
A, B. 25 mm 크기의 담낭용종(A, B, 화살표)이 도플러 초음파에서 강한 혈관성 줄기(B, 화살촉)를 보인다. C. 조영증강 전산화 단층촬영에서도 용종(화살표)과 혈관성 줄기(화살촉)가 확인된다. 이 담낭용종은 수술에서 유문샘 선종으로 확진되었다.

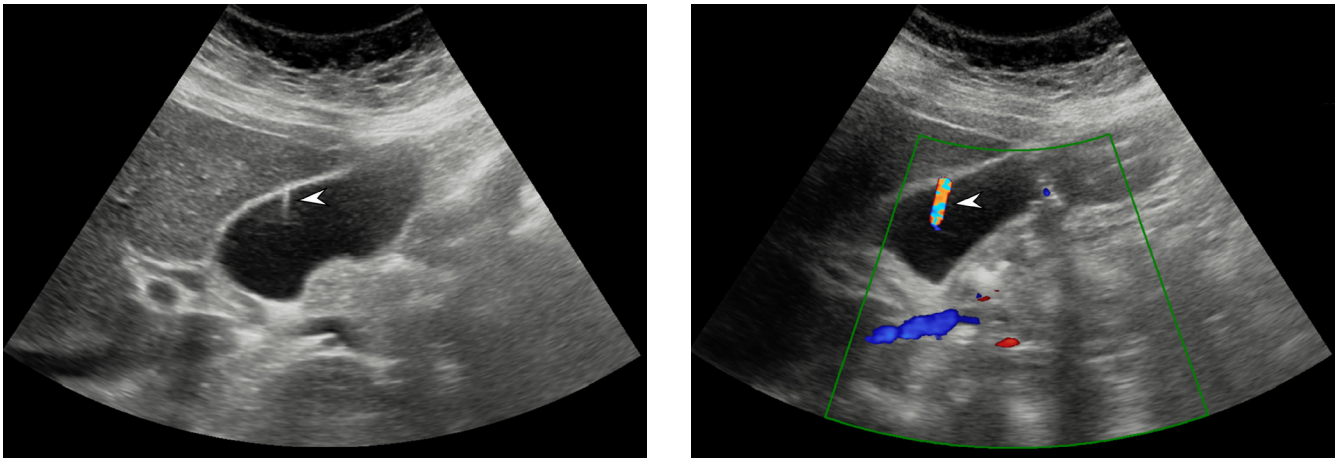

A B

그림 7. 도플러 초음파에서의 반짝임 허상 (twinkling artifact)
A. 3 mm 크기의 담낭용종이 B-모드 초음파에서 혜성꼬리 허상을 보인다(화살촉). B. 도플러 초음파에서는 반짝임 허상이 보인다(화살촉). 두 소견 모두 콜레스테롤 담낭용종을 시사한다.

담낭암 사이의 관계를 조사한 바 있다.

이전 연구들은 담낭용종을 담낭암의 위험 요인으로 보았다. 영국의 한 연구는 담낭용종이 있는 사람은 담낭용종이 없는 사람보다 담낭암 유병률이 더 높다고 보고했다. 담낭용종의 유병률은 3.3%(2359/71431)였으며, 단일 담낭용종(≥10 mm)은 담낭용종이 없는 경우에 비해 담낭암의 유의한 위험 요인으로 나타났다[2]. 국내 연구에서도 담낭용종과 담낭암의 연관성을 보고했는데, 담낭용종 진단 후 1년, 5년, 8년이 지난 시점의 종양성 담낭용종 누적 발생률이 각각 1.7%, 2.8%, 4%로 나타났다. 1년 이상 추적 관찰한 1027명의 환자의 악성 담낭용종 누적 검출률은 1년 뒤에 0.2%, 5년 뒤에 1%이었다[66].

최근 연구들에서는 10 mm 이상의 담낭용종과 담낭암의 관계를 확인했지만, 담낭용종이 있는 환자 전반의 담낭암 발생률은 상당히 낮다고 지적하고 있다. 더욱이, 담낭용종은 대부분 시간이 지남에 따라 안정화되거나 크기가 줄어드는 경향이 있었다[8, 24, 63, 68, 95-99]. 일본의 한 연구에서는 10 mm 이상의 담낭용종이 담낭암 발생과 연관이 있다고 보고했지만, 전반적인 담낭용종의 유병률은 담낭암과 상관관계를 보이지 않았다[1]. 다양한 민족을 포함한 622227명의 환자를 대상으로 20년 간 진행한 코호트 연구에서는, 담낭용종이 있는 환자와 없는 환자의 조정되지 않은 전체 담낭암 발생률(unadjusted overall crude proportion)이 유사한 것으로 나타났다[0.053% (19/35856) 대 0.054% (316/586357), P = 0.94][7]. 이 결과는 종양성 담낭용종의 유병률이 낮음을 강력하게 뒷받침하며, 담낭암 발생에서 선종-암 전이 과정이 화생-신생물-암 전이 과정(metaplasia-neoplasia-carcinoma sequence)에 비해 역할이 적음을 시사한다[93].

이러한 연구 결과를 종합해 볼 때, 담낭용종 환자라고 해서 담낭암 발생 위험이 높은 것은 아니다. 이보다는 위험 수준을 단계별로 평가할 때, 담낭용종의 크기를 기준으로 삼는 것이 적절하다. 이는 크기에 따른 위험도 층화가 담낭용종 진료에 있어 중요한 전략임을 시사한다.

KQ 12. 담낭용종 환자에 대해 초음파 추적 관찰 대신 수술을 선택할 때 고려해야 할 주요 사항은 무엇인가?

S12-1. 수술이 가능한 환자에게 15 mm 이상의 담낭용종이나 우려되는 영상 소견이 보이는10-14 mm 크기의 담낭용종이 있는 경우 초음파 추적 관찰보다는 담낭절제술을 권장한다

S12-2. 수술이 가능하면서 담낭용종의 크기가 10-14 mm이고 우려되는 영상 소견이 없는 환자, 담낭용종의 크기가 6-9 mm이고 우려되는 영상 소견이 있는 50세 이상의 환자에게는 담낭절제술 또는 초음파 추적 관찰을 권장한다

우려되는 영상 소견: 인접 담낭벽비후, 무경성, 또는 유의한 성장

(권고 수준: 강함, 근거 수준: III)

여러 가이드라인들에서는 담낭용종의 크기(≥10 mm)를 기준으로 담낭절제술을 권장하며, 담낭용종이 더 작더라도

우려되는 영상 소견이나 임상적 위험 요인이 있으면 선택적으로 담낭절제술을 고려할 수 있다고 명시하고 있다(표 2)[5, 12-14, 60]. 이러한 권고는 10 mm 이상의 담낭용종과 담낭암 또는 종양성 담낭용종 사이의 관계에 근거한다[26]. 동아시아(한국, 일본, 중국)의 연구들도 담낭용종이 10 mm 이상이고 고령(≥50세 또는 ≥60세)일 때 담낭암이나 종양성 담낭용종의 위험이 있음을 보고하였다[9, 40, 42, 75, 76]. 용종의 크기와 환자의 나이 외에도 단일 담낭용종이나 무경성 담낭용종과 같은 형태적 특징이 악성 용종이나 종양성 용종의 위험과 관련이 있었다[40, 48, 71, 76, 100].

그러나 크기 기준의 절단값(≥10 mm)은 제한적인 민감도로 비판받았다. 아시아의 일부 연구들은 10 mm 미만의 담낭용종에서도 종양성 담낭용종이나 담낭암이 발생하였음을 보고했다[6, 66]. 일부 저자들은 이를 바탕으로 종양성 담낭용종이나 악성 담낭용종 검출의 민감도를 높이기 위해 절단값을 낮출 것을 제안했다. 이들은 복강경 혹은 로봇을 이용한 최소 침습 수술이 시행되면서 수술 후 이환율과 사망률이 담낭암의 잠재적 위험에 비해 매우 낮아졌기 때문에 10 mm 미만의 담낭용종에도 담낭절제술을 수행하는 것이 정당하다고 주장하였다[3, 6, 56]. 반대로, 대규모 코호트 연구를 수행한 몇몇 연구자들은 낮은 특이도를 근거로 절단값이 10 mm 이상이면 담낭절제술을 권장하는 것이 적절한지에 대해 의문을 제기했다. 연구들에 따르면 10 mm 이상의 절단값은 종양성 담낭용종이나 담낭암을 진단하는 데 민감도는 68.1%-98.2%였지만, 특이도는 18.3%-70.2%에 불과했다[9, 10, 71, 72, 79, 101]. 또한 20년 코호트 연구에서 10 mm 이상의 담낭용종이 있는 환자(n = 2055) 중 8명에게서만 담낭암 사례가 발견되어 0.4%(8/2055)의 예상 진단 수율(diagnostic yield)을 시사했다[7]. 따라서 일부 연구자들은 민감도를 크게 손상시키지 않으면서 특이도를 개선하기 위해 크기 기준을 11-15

표 2. 현재 진료지침에서 담낭용종의 수술 적응증

진료지침	수술 적응증
대한복부영상의학회 (2025)	수술이 가능한 환자에게서 발견된, 15 mm 이상인 담낭용종 또는 우려되는 영상 소견이 있는 10–14 mm인 담낭용종 우려되는 영상 소견이 없는 10–14 mm인 담낭용종(선택 사항) 우려되는 영상 소견이 있는 50세 이상의 환자의 6–9 mm인 담낭용종(선택 사항) 우려되는 영상 소견: 인접 담낭벽비후, 무경성, 유의한 성장
초음파영상의학회(SRU) (2022)	위험도가 매우 낮거나 낮은 담낭용종: 15 mm 이상 위험도가 매우 낮거나 낮은 담낭용종: 10–14 mm(선택 사항) 위험도가 불확실한 담낭용종: 7 mm 이상 위험도가 불확실한 담낭용종: 6 mm 이하(선택 사항)
유럽 다학회 지침 (ESGAR/EAES/EFISDS/ESGE) (2022)	수술이 가능하고 수술에 동의한 환자에게서 발견된 10 mm 이상인 담낭용종 증상이 있는 담낭용종 6–9 mm 담낭용종에 하나 이상의 위험 인자가 동반된 경우 [60세 초과, 원발성 경화성 담관염, 아시아계, 무경성, 국소적 담낭벽비후(>4 mm)].
세계초음파의학회(WFUMB) (2022)	10 mm 이상인 담낭용종 7–9 mm 담낭용종에 위험 인자가 동반된 경우 (인도계 민족, 원발성 경화성 담관염, 초음파/내시경 초음파/조영증강 초음파상 악성 위험도가 높은 영상 소견)
캐나다영상의학회(CAR) (2020)	10 mm 이상인 담낭용종
대한간담췌외과학회 (2010)	10 mm 이상인 담낭용종 크기가 증가하는 담낭용종 증상이 있는 담낭용종 10 mm 미만 담낭용종에 위험 인자가 동반된 경우 (담석의 동반, 단일 용종, 무경성, 50세 이상)

약어: CAR = Canadian Association of Radiologists; EAES = European Association for Endoscopic Surgery and other Interventional Techniques; EFISDS = International Society of Digestive Surgery-European Federation; ESGAR = European Society of Gastrointestinal and Abdominal Radiology; ESGE = European Society of Gastrointestinal Endoscopy; SRU = Society of Radiologists in Ultrasound; WFUMB = World Federation for Ultrasound in Medicine and Biology

mm로 수정할 것을 제안했고[9, 27, 47, 71, 72, 74, 101], 최신 초음파영상의학회 권고는 이러한 발견을 수용하여 담낭절제술 적응증 평가에 추가적인 크기 범주(10–14 mm, ≥ 15 mm)를 추가했다[12].

우리는 10 mm 크기 기준과 종양성 담낭용종 또는 담낭암의 유의한 비율 사이의 확립된 상관관계에 동의하지만, 이 기준은 과잉 치료로 이어질 수 있음에 주의해야 한다고 믿는다. 일부에서는 담낭암의 불량한 예후를 고려하여 이환율과 사망률이 적고 수술 합병증이 적은 최소 침습 수술을 선제적으로 시행하기를 권장하지만, 최근 연구들은 담낭절제술 후 단기적인 대사 변화가 있음을 보고하였다[102-104]. 또한 코호트 연구는 크기가 10 mm이상인 담낭용종의 담낭암 발생률이 높지 않음을 보여 주었고[7], 메타분석은 10 mm 크기의 담낭용종이 악성일 중앙 위험(median risk)을 0.60%(99% 신뢰 구간: 0.30–1.16%)로 추정했다[26]. 연구들은 또한 10 mm 이상의 담낭용종도 크기가 클수록 종양성 담낭용종이나 악성 담낭용종일 위험이 높으며, 크기가 13–15 mm인 담낭용종이 10–12 mm인 담낭용종보다 악성일 위험이 더 높음을 밝혔다[26, 105]. 연구들은 담낭용종이 15 mm 이상이면 종양성 담낭용종과 담낭암 위험비(hazard ratio)가 모두 증가한다고 보고했으며, 77.4%–93.3%의 특이도를 달성했지만 민감도는 24.5%–83.3%로 다양하였다[9, 27, 33, 47, 65]. 일부 연구에서는 14 mm or >14 mm 의 절단값을 사용하여 담낭암 진단시, 80.4%–100%의 민감도와 79.9%–95.6%의 특이도를 보고했다[72, 74].

절단값 15 mm 이상의 특이도가 높음을 고려하여, 우리는 초음파영상의학회 권고에 동의하며 15 mm 이상의 담낭용종은 담낭절제술을 권장한다. 또한 크기가 10–14 mm인 담낭용종도 10 mm 이상의 담낭용종과 종양성 담낭용종이나 악성 담낭용종 간의 확립된 관계를 고려하여 담낭절제술을 권장한다. 특히, 우려되는 영상 소견이 있는 10–14 mm 담낭용종은 담낭절제술을 수행해야 하며, 우려되는 영상 소견이 없는 10–14 mm 담낭용종은 선택적으로 담낭절제술을 고려할 수 있다 (그림 8). 일부 연구에서는 절단값이 11–13 mm일 때 균형 잡힌 민감도와 특이도를 보고했지만[9, 41, 72, 101], 측정 변동성이 높고 종양성 담낭용종의 진행이 빠르지 않다는 사실을 고려하여 절단값을 조정해 즉각적으로 담낭절제술을 시행하기보다는 선택적 담낭절제술을 제안한다. 6–9 mm 크기의 담낭용종에 우려되는 영상 소견이 있다면, 진단 수율을 높이기 위해 50세 이상이라는 조건을 추가하여 선택적으로 담낭절제술을 권장한다.

담낭절제술을 시행하지 않는다면, 우려되는 영상 소견이 있는 6–9 mm 담낭용종과 우려되는 영상 소견이 없는 10–14 mm 담낭용종에 동일한 감시검사 프로토콜을 권장한다. 첫 해에는 6개월마다, 이후에는 매년 초음파 검사를 실시한다 (그림 8). 이 권고 사항은 추가 검증이 필요하다. 마지막으로, 원발성 경화성 담관염 환자나 CA 19-9 수치가 상승한 환자에게는 이 권고 사항이 적합하지 않음에 주의해야 한다. 이러한 환자들은 추가적인 진단 평가가 필요하며, 치료 방법은 개별적으로 조정하여 선택하여야 한다.

KQ 13. 담낭용종 환자에서 담낭암의 임상적 위험 요인은 무엇인가?

S13-1. 고령, 아시아계 인종, 원발성 경화성 담관염은 담낭암의 알려진 위험 요인이다

S13-2. 판독문 작성 시 종양 표지자 상승 외에는 인구학적 위험 요인을 근거로 담낭용종의 악성 위험도를 조정하는 것을 권장하지 않는다

(권고 등급: 강함, 근거 수준: III)

여러 연구에 따르면 고령층에서 담낭암이 발생할 가능성이 더 높으며, 주로 50세 이상이나 60세 이상의 연령대가 담낭암과 관련이 있다[106]. 또한 인종이나 지리적 위험 요인도 연구에서 강조되었는데, 아시아계, 아메리카 원주민, 히스패닉계가 비히스패닉계 백인에 비해 유병률이 높고, 아시아와 남미에서 담낭암 발생률이 더 높은 것으로 나타났다[107]. 한 연구에 따르면 연령 표준화 담낭암 발생률은 동아시아(3.0/100000py)에서 가장 높고 그 다음으로 남미(2.8/100000py)에서 높았으며, 아프리카(0.35-0.74/100000py)에서 가장 낮았다[108]. 여성이 담낭암의 위험인자로 보고되었으나 (2.4 대 2.2/100000py)[108], 한국의 최근 연구에서 연령표준화 남녀비는 1:0.97, 조비(crude ratio)는 1:1.33이었다. [109].

원발성 경화성 담관염도 담낭암의 위험 요인 중 하나이다. 한 연구에서는 원발성 경화성 담관염과 담낭용종이 있는 환자의 약 16.7%(10/60)가 추적 관찰 중 담낭암이나 고등급 이형성을 동반한 선종으로 발전했다고 보고했다[110]. 그러나 담낭용종은 대부분이 양성이므로, 이러한 위험 요인은 담낭용종을 감별 진단할 때보다는 용종의 관리 계획을 수립할 때 고려해야 한다. 따라서 우려되는 영상 소견이 없는 담낭용종에서 인구통계학적 특성만을 근거로 위험도를 상향 조정하는 것은 권장하지 않는다. 다만 종양 표지자 CA 19-9의 상승은 담낭암의 가능성을 시사하며, 담낭용종의 감별 진단에 임상 정보를 반영하지 않는 권고 사항의 예외가 될 수 있다. 하지만 초음파에서 담낭용종이 명확하게 양성으로 보인다면, CA 19-9 상승은 담낭암보다는

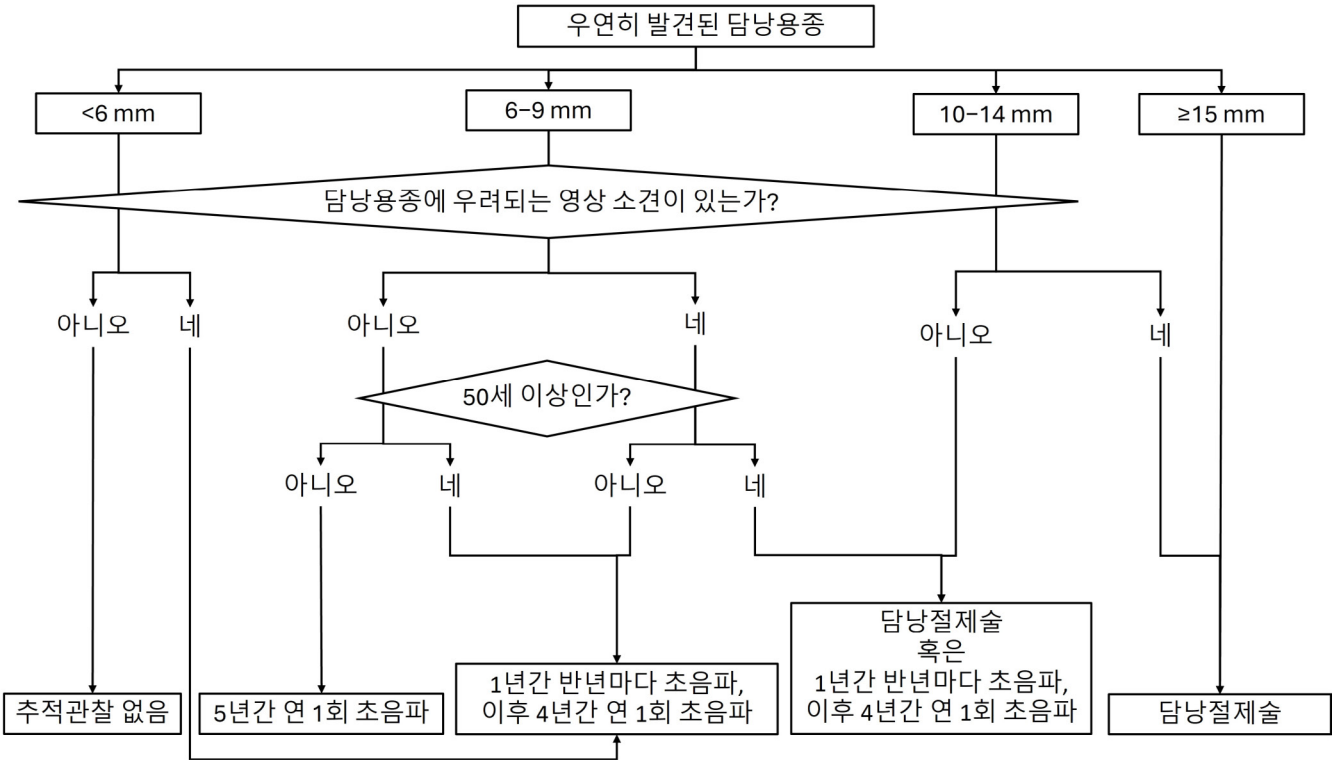

그림 8. 2025 대한복부영상의학회 담낭용종 권고안의 관리 알고리듬. 우려되는 영상 소견: 인접한 담낭벽비후, 무경성, 유의한 성장.

다른 의학적 상태에 의한 것일 가능성을 고려해야 한다.

KQ 14. 동반된 담석은 담낭용종의 악성 위험도를 증가시키는가?

S14-1. 담석의 존재만으로 담낭용종을 악성으로 간주해서는 안 된다
S14-2. 사각지대를 피하고 용종의 악성 위험도를 정확히 평가할 수 있도록 주의하여 초음파 검사를 시행해야 한다
(권고 등급: 강함, 근거 수준: III)

여러 연구에서 담석의 존재가 종양성 용종을 포함한 담낭용종의 악성 위험도 증가와 관련될 수 있음을 시사하였다[36, 37, 39, 50, 61, 111]. 그러나 다변량 분석에서 담석 동반과 종양성 담낭용종이나 악성 담낭용종 사이에 유의한 상관관계가 없다는 연구 결과도 있었으며[6, 29, 30, 33-35, 40-42, 45, 46, 49, 52, 54, 62, 69, 80, 112], 일부 연구는 담석과 비종양성 담낭용종의 연관성을 보고하기도 했다[113]. 따라서 일부 연구에서 잠재적 교란 요인이 적절히 통제되었는지 불분명하다. 담낭암이 담석이 있는 환자에게서 더 자주 발견되기는 하지만, 인과관계는 불확실하다[114]. 즉, 담석의 존재가 담낭용종이 악성으로 변화할 위험을 직접적으로 증가시키는지, 아니면 새로운 담낭암이 발생할 위험을 독립적으로 증가시키는지, 그렇지 않다면 담낭암과 담석이 동일한 원인을 공유하는 것 뿐인지는 아직까지 불분명하다.

현재의 증거에 한계가 있음을 고려하여 담석의 존재만으로 담낭용종을 종양성 혹은 악성으로 진단해서는 안 된다. 대신, 담석이 종종 담낭용종에 대한 초음파 가시성을 저하시키기 때문에, 담낭용종의 악성 위험도를 평가하고 담석으로 인한 사각지대를 피하기 위해 초음파에서 악성 소견에 대한 철저한 검사가 수행되어야 한다. 한 연구에서는 초음파로 담석이 없는 담낭용종성 병변(polypoid lesion in the gallbladder, PLG) 환자 34명 중 25명(73.5%)을 PLG로 진단하였다[36]. 반면, PLG와 담석이 모두 있는 66명의 환자 중에서는 초음파로 PLG를 진단받은 환자가 11명(16.7%)에 불과했다[36]. 결국 담석의 동반은 수술 전 초음파의 PLG 검출 민감도를 크게 감소시키므로, 영상의학과 의사의 주의가 필요하다.

KQ 15. 담낭용종은 판독문에 어떻게 기술해야 하는가?

S15-1. 크기와 관계없이 담낭용종의 존재를 판독문에 기술한다
S15-2. 우려되는 영상 소견이 없는 6 mm 미만의 담낭용종은 '양성 가능성이 높음'으로 보고한다
S15-3. 담낭용종의 크기는 실제 크기나 악성 위험도를 나타내는 크기 범주형 용어(6 mm 미만, 6–9 mm, 10–14 mm, 15 mm 이상)로 보고한다
S15-4. 악성을 시사하는 특징이 있다면 이를 기술한다
우려되는 영상 소견: 인접 담낭벽비후, 무경성, 또는 유의한 성장
(권고 등급: 강함, 근거 수준: 해당 없음)

크기와 관계없이 담낭용종이 있다면 이를 판독문에 기술할 것을 권장한다. 이는 다발성 담낭용종 환자의 개별 용종을 전부 기술하라는 의미는 아니다. 그보다는 임상적으로 중요하지 않더라도 작은 담낭용종을 누락하지 않고 판독문에 기술하라는 뜻이다.

종양성 용종이나 담낭암의 가장 중요한 위험 요인은 담낭용종의 크기이지만, 이 정보가 판독문에서 누락되는 일이 많다. 연구에 따르면 판독문의 71%–80%에서만 실제 용종의 크기를 기록하였다[4, 10, 115]. 크기에 대한 정보 부족은 담당 의사가 적절한 관리 계획을 세우는 데 어려움을 줄 수 있으므로 판독문에 담낭용종의 크기를 기술할 것을 강력히 권장한다.

크기는 '아주 작은(tiny)', '작은(small)', '큰(large)' 등의 정성적 용어 대신, 실제 크기나 신생물 또는 악성의 잠재적 위험을 암시하는 크기 범주형 용어로 보고해야 한다. 본 권고안에서 제시하는 크기 범주는 6 mm 미만, 6–9 mm, 10–14 mm, 15 mm 이상이다. 담낭용종의 크기가 10 mm 이상이거나 전보다 증가했다면, 영상의학과 의사와 임상의사(referring physician), 환자 간의 의사소통이 용이하도록 실제 크기를 보고할 것을 강력히 권장한다. 다발성 담낭용종은 가장 큰 용종의 크기를 대표값으로 사용할 수 있다.

크기 외에도 우려되는 영상 소견 혹은 악성을 시사하는 소견이 있다면 이를 판독문에 포함해야 한다. 무경성, 인접 담낭벽비후, 유의한 성장과 같은 특징들은 악성의 특이적 징후는 아니지만, 이러한 소견이 있으면 추적 관찰의 간격을 조정하거나 수술적 개입을 고려해야 하는 환자도 있기 때문이다. 마찬가지로 다발성이나 혜성꼬리 허상과 같은 양성 징후를 판독문에 기록하면 임상 의사가 적절한 관리 계획을 결정하고 환자의 불안을 완화하는 데 도움이 될 수 있다. 원발성 경화성 담관염과 같은 담낭암의 위험군에 속하는 환자를 제외하면, 우려되는 영상 소견이 없는 6 mm 미만의 담낭용종은 비종양성일 가능성이 높다는 데이터가 충분하므로[7, 8, 20, 21], 영상의학과 의사는 용종의 감별진단에서 양성 질환을 우선시할 것이 권장된다. 이러한 접근 방식은 임상적 의사 결정과 환자 관리를 효과적으로 안내하는 데 도움이 될 것이다. 판독문 작성 시의 주요 고려사항은 표 3에 요약하였다.

KQ 16. 6 mm 미만의 담낭용종은 추적 관찰이 필요한가?

S 16-1. 우려되는 영상 소견이 없는 6 mm 미만의 담낭용종은 추적 관찰을 권장하지 않는다
S 16-2. 우려되는 영상 소견이 있는 6 mm 미만의 담낭용종은 추적 관찰을 권장한다
우려되는 영상 소견: 인접 담낭벽비후, 무경성, 또는 유의한 성장
(권고 등급: 강함, 근거 수준: I)

한국에서 수행된 한 코호트 연구에서 보고한 바에 따르면, 발견된 33개의 종양성 용종 중 15개(45.5%)의 크기가 10 mm 미만이었다[66]. 크기 기준을 낮추어 8 mm를 적용했을 때에도 민감도가 72.4%에 불과했으므로, 연구자들은 작은 용종도 모두 신중하게 관찰하기를 권장하였다. 그러나 6 mm 미만의 작은 담낭용종이 악성임을 보고한 연구에서는 5 mm 이상의 절단값을 사용했을 때 특이도가 7.7%에 불과하여, 위양성률이 높았다[6]. 또한 이러한 연구들은 종양성 용종을 악성으로 분류했지만, 종양성 용종이 '악성' 용종 혹은 담낭암과 동등하지는 않다. 최근 연구들은 조직학적으로 확인된 6 mm 미만의 담낭용종은 종양성 용종의 발생률이 낮다고 보고하였다[20, 22, 71]. 20년간의 코호트 연구에서 담낭용종이 6 mm 미만인 환자의 담낭암 발생률은 1.3/100000py이었다[7]. 후향적 연구에서도 추적 관찰 기간 동안 담낭용종이 작은 환자에게서 담낭암 발생이 없었다고 보고했다(평균 또는 중앙값 담낭용종 크기, 4–5 mm)[8, 21, 23, 24, 116]. 6 mm 미만의 담낭용종은 추적 관찰 중 안정적이거나 심지어 크기가 줄어들기도 하였다[8, 21, 25, 116]. 아시아계 인종은 담낭암의 위험 요인 중 하나이지만, 아시아인 집단이나 다인종 집단을 대상으로 한 연구에서도 담낭용종이 6 mm 미만인 환자는 종양성 담낭용종이나 담낭암 발생률이 극히 낮다고 보고하였다[7, 22, 24, 68].

기존 연구 결과를 검토한 결과, 진단 수율이 낮고 감시 효과가 낮으리라고 예상되므로 6 mm 미만의 담낭용종 환자에게는 정기적인 추적 관찰을 권장하지 않는다 (그림 8).

표 3. 담낭용종 및 담낭벽비후에 대한 판독문 작성 시의 주요 고려 사항

고려 사항	관련된 핵심 질문
판독문 작성	
담낭용종의 존재 유무를 크기와 상관없이 판독문에 기술한다	15
담낭용종의 크기는 실제 크기 또는 크기 범주(6 mm 미만, 6–9 mm, 10–14 mm, 15 mm 이상)로 기술한다	12, 15, 16, 17
담낭용종의 장경은 밀리미터 단위로 소수점 반올림하여 기술한다	1
다발성 담낭용종이 있을 경우, 가장 큰 크기를 대표 크기로 사용한다	1
담낭용종의 에코는 인접한 담낭벽과 비교하여 기술한다	2
양성을 시사하는 영상 소견이 있을 경우 이를 기술한다	3, 15
우려되는 영상 소견(인접한 담낭벽비후, 무경성, 유의한 성장)이 있으면 이를 반드시 기술한다	4, 5, 15
담낭벽비후의 정도에 따라 "경계성(equivocal)" 또는 "확실한(definite)"으로 기술하거나 실제 두께를 밀리미터로 기술한다	18
감별 진단	
담낭용종의 크기는 종양성 용종과 비종양성 용종을 구별하는 가장 중요한 요소이다	5
우려되는 영상 소견이 없는 6 mm 미만의 담낭용종은 양성으로 간주한다	3, 15
도플러 초음파에서 보이는 혈관성(vascularity)은 종양성 담낭용종의 특이적 소견이 아니다	10
감별 진단 시, 인구통계학적 특성이나 병력만을 근거로 우려되는 영상 소견이 없는 담낭용종의 위험도를 상향조정하지 않는다	11
담낭용종 감별 진단에서 종양 표지자(CA 19–9) 상승을 고려하되, 양성으로 보이는 담낭용종은 원인이 아닐 수 있음에 주의한다	11
대칭적인 담낭벽비후가 벽내 낭종, 고에코 초점, 혜성꼬리 허상과 함께 나타날 경우, 선근종증을 의심한다	23
선근종증이 담낭암이 동반되어 있을 가능성을 배제하지는 않는다	23

약어: CA 19–9 = carbohydrate antigen 19–9

담낭용종의 크기가 6 mm 미만이고 우려되는 영상 소견이 있다면 추적 관찰을 고려하여야 하며, 첫 해에는 6개월마다, 이후 4년 동안은 연 1회 추적 관찰을 권장한다 (그림 8). 이는 6 mm 미만의 담낭용종에 대한 추적 관찰을 다룬 다른 학회의 권고 사항과 일치한다[12-14, 60]. 이 권고 사항은 원발성 경화성 담관염 환자나 CA 19-9와 같은 종양 표지자가 상승한 환자 등 특정 환자군에는 적용하지 않는다. 이러한 환자들은 추가적인 진단 검사를 고려해야 하며, 추적 관찰 간격은 개별적으로 결정해야 한다.

KQ 17. 6-9 mm 크기의 담낭용종은 추적 관찰이 필요한가? 추적 관찰은 어느 정도 간격이 적당한가?

S17-1. 담낭용종의 크기가 6-9 mm이고 우려되는 영상 소견이 있는 50세 미만 환자나 우려되는 영상 소견이 없는 50세 이상 환자는 첫 해에는 6개월 간격으로, 이후 4년 동안은 연 1회 추적 관찰을 권장한다

S17-2. 담낭용종의 크기가 6-9 mm이고 우려되는 영상 소견이 없는 50세 미만 환자는 5년 동안 연 1회 추적 관찰을 권장한다

S17-3. 크기가 6-9 mm인 담낭용종이 5년 동안 안정적으로 유지되면, 추적 관찰 중단을 고려할 수 있다

S17-4. 추적 관찰 중 유의한 성장이 관찰되면, 영상 소견과 다른 위험 요인을 바탕으로 관리 계획을 재평가해야 한다

우려되는 영상 소견: 인접 담낭벽비후, 무경성, 또는 유의한 성장
(권고 등급: 강함, 근거 수준: III)

이전 연구에 따르면 6-9 mm 크기의 담낭용종에서도 종

종 종양성 용종이 확인되었다[8, 24, 64, 66, 100, 117]. 따라서 6-9 mm 크기 범위의 담낭용종도 감시 검사를 시행하기를 권장하며, 그 간격은 영상 소견과 환자의 연령에 따라 조정한다. 다른 지침들에서도 6-9 mm(또는 7-9 mm) 크기의 담낭용종에 추적 관찰을 권고하고 있다[5, 12-14, 60].

감시 간격은 기본적으로 연 1회이지만, 우려되는 영상 소견이 있는 환자나 50세 이상의 환자는 다르게 설정된다. 담낭용종에 우려되는 영상 소견이 있는 50세 미만의 환자나 우려되는 영상 소견이 없더라도 50세 이상인 환자는 첫 해에는 6개월마다, 그 후에는 연 1회 추적 관찰을 권장한다. KQ 12에서 설명한 대로 즉각적인 담낭절제술을 고려하지 않는다면, 담낭용종의 크기가 6-9 mm이며 우려되는 영상 소견이 있는 50세 이상 환자에게도 동일한 감시 전략을 적용한다. 이 감시검사 간격은3-6개월 또는 6-12개월 간격으로 담낭용종을 추적 관찰했을 때 중간암(interval cancer) 발생이 없었고, 추적 관찰 중 대부분의 담낭용종이 안정적이었음을 보고한 연구들을 기반으로 결정되었다[6, 70, 95]. 첫 해에는 6개월마다 추적 관찰하여 악성 담낭용종의 가능성을 배제한 후, 이후에는 연 1회 추적 관찰을 하면 충분할 것이다. 이 권고 사항은 악성 위험도에 따라 추적 관찰 간격을 달리하는 여러 지침과 일치한다(표 4) [12-14, 60].

담낭용종이 안정적이라면 5년 후에는 추적 관찰 중단을 고려할 것을 권장하는데, 이는 장기 추적 관찰을 주장하는 대한간담췌외과학회의 지침과는 다르다[5]. 이 권고 사항은 대부분의 담낭암이 감시 첫 해에 발견되었으

표 4. 진료지침별 담낭용종의 추적 관찰 적응증

진료지침	적응증	추적 관찰 방법
대한복부영상의학회 (2025)	우려되는 영상 소견*이 없는 10-14 mm 담낭용종(선택 사항†) 우려되는 영상 소견*이 있는 50세 이상 환자의 6-9 mm 담낭용종(선택 사항†) 우려되는 영상 소견*이 없는 50세 이상 환자의 6-9 mm 담낭용종 우려되는 영상 소견*이 있는 50세 미만 환자의 6-9 mm 담낭용종 우려되는 영상 소견*이 있는 6 mm 미만 담낭용종 우려되는 영상 소견*이 없는 50세 미만 환자의 6-9 mm 담낭용종	첫해에 6개월마다 추적 관찰, 이후 4년간 매년 추적 관찰 5년간 매년 추적 관찰
초음파영상의학회 (SRU) (2022)	매우 저위험의 10-14 mm 담낭용종 저위험의 7-9 mm 담낭용종 저위험의 10-14 mm 담낭용종(선택사항†) 불확실한 위험의 6 mm 이하 담낭용종(선택사항†)	6, 12, 24개월에 초음파 검사 12개월에 초음파 검사 6, 12, 24, 36개월에 초음파 검사 6, 12, 24, 36개월에 초음파 검사
유럽 다학회 지침 (ESGAR/EAES/EFISDS/ESGE) (2022)	위험 요소‡가 없는 6-9 mm 담낭용종 위험 요소‡가 있는 5 mm 이하 담낭용종	6, 12, 24개월에 초음파 검사
세계초음파의학회 (WFUMB) (2022)	위험 요소§가 없는 7-9 mm 담낭용종 위험 요소§가 있는 6 mm 이하 담낭용종	6, 12, 24개월에 초음파 검사
캐나다영상의학회 (CAR) (2020)	위험 요소‖가 없는 7-9 mm 담낭용종 위험 요소‖가 있는 7-9 mm 담낭용종	매년 추적 관찰 첫해에는 6개월마다 추적 관찰 후 매년 추적 관찰
대한간담췌외과학회 (2010)	절제하지 않은 담낭용종	첫해에는 3-6개월마다 추적 관찰, 이후 매년 추적 관찰

*인접 담낭벽비후, 무경성, 유의한 성장

†초음파 추적 관찰 혹은 담낭절제술

‡60세 초과, 원발성 경화성 담관염, 아시아계, 무경성, 국소적 담낭벽비후(〉 4 mm)

§인도계 민족, 원발성 경화성 담관염, 초음파/내시경 초음파/조영증강 초음파상 악성 위험도가 높은 영상 소견

‖50세 초과, 무경성 혹은 단일 용종, 원발성 경화성 담관염, 인도계 민족.

약어: CAR = Canadian Association of Radiologists; EAES = European Association for Endoscopic Surgery and other Interventional Techniques; EFISDS = International Society of Digestive Surgery-European Federation; ESGAR = European Society of Gastrointestinal and Abdominal Radiology; ESGE = European Society of Gastrointestinal Endoscopy; SRU = Society of Radiologists in Ultrasound; WFUMB = World Federation for Ultrasound in Medicine and Biology

며, 크기가 6-9 mm인 담낭용종은 담낭암 발생률이 낮다는 최근의 코호트 연구 결과(조정되지 않은 담낭암 발생률: 8.7/100000 py)를 바탕으로 한다[7]. 선종에서 암종으로 진행되는 데 걸리는 시간은 불분명하지만, 크기가 6-9 mm인 담낭용종이 5년 이상 안정적이라면 지속적인 감시의 진단 수율이 낮을 것으로 예상되므로 이 경우에는 추적 관찰 중단을 고려하는 것이 합리적이다. 유의한 성장을 비롯한 우려되는 영상 소견의 발생과 같은 초음파 소견의 변화를 보이는 환자는 초음파 소견과 임상적 위험 요인을 바탕으로 관리 계획을 재평가하는 것이 필요하다.

서두에 언급했듯이, 이 권고문은 원발성 경화성 담관염 환자나 CA 19-9등의 종양표지자가 상승한 환자에게는 권장되지 않는다. 이러한 환자들은 진단적 검사를 추가적으로 수행해야 하며, 추적 관찰 간격은 개별적으로 결정해야 한다.

KQ 18. 담낭벽비후의 정의는 무엇인가?

S18. 담낭벽비후는 다음의 두 가지로 정의한다. 경계성 담낭벽비후(벽 두께 3-4 mm)와 명확한 담낭벽비후(벽 두께 5 mm 이상 또는 국소적으로 보이는 벽 두께 3 mm 초과)
(권고 등급: 강함, 근거 수준: 해당 없음)

담낭벽비후를 정의하는 합의된 기준값은 없다. 한 연구에서는 담낭 병변이 없는 환자의 담낭벽비후 범위를 2.6 ± 1.6 mm로 보고하였다[118]. 다양한 연구에서 담낭벽비후의 기준값은 주로 3-4 mm 사이이며, 일부는 5 mm를 기준값(cutoff)으로 사용했다[79, 119]. 유럽 다학회 진료지침은 4 mm 이상을 국소 담낭벽비후의 기준으로 보는 반면[13], 세계초음파의학회, 캐나다 영상의학회, 담낭 보고 및 데이터 시스템(gallbladder reporting and data system, GB-RADS)은 담낭벽비후를 정의하는 기준값으로 3 mm 초과를 사용한다[14, 60, 120].

따라서 담낭벽비후를 기술하는 데는 경계성(equivocal) 담낭벽 비후와 명확한(definite) 담낭벽 비후라는 두 가지 범주를 사용할 필요가 있다(그림 9). 전자는 병리적인 담낭벽비후와 관련될 가능성이 낮고 후자는 병리적인 담낭벽비후라는 근거일 수 있지만, 이 매개변수를 담낭암 위험의 지표로 사용하는 것은 권장하지 않는다. 이 범주 구분은 생리학적 변화(physiologic change)를 포함한 양성 담낭벽비후인지 악성 담낭벽비후인지를 정확히 구별하거나 관찰된 담낭벽비후가 담낭암일 확률을 나타내기 위한 것이 아니다. 그보다는 실제 담낭벽 두께 외에도 담낭벽비후의 정도에 대한 정보를 직관적으로 제공하고, 영상의학과 의사 사이에서 발생하는 정성적 기술의 차이를 최소화하는 것을 목표로 한다. 정성적 범주화를 보완하기 위해 영상의학과 의사들은 선택적으로 담낭벽의 두께를 반올림하여 밀리미터 단위로 보고할 수 있으며, 이는 담낭용종 크기 측정에 대한 권고 사항과 일치한다.

KQ 19. 초음파에서 발견된 담낭벽비후에 대해 고주파 탐촉자를 이용한 초음파 검사를 권장하는가?

S19. 초음파로 담낭벽비후가 발견되었다면 추가적인 감별 진단을 위해 고주파 탐촉자를 이용한 초음파 검사를 고려할 수 있다
(권고 등급: 강함, 근거 수준: III)

담낭벽비후 환자에게 고주파 탐촉자를 이용한 초음파 검사를 시행했을 때의 이득을 일반 초음파 검사와 비교하여 보고한 문헌은 거의 없다[87, 88, 121]. 고주파 탐촉자를 이용한 초음파 검사와 기존 초음파 검사의 진단 성능을 직접적으로 비교한 연구도 부족하다. 그러나 고주파 탐촉자를 이용한 초음파 검사는 공간 해상도가 더 높아, 벽내 낭종(intramural cyst)이나 담낭벽의 연속성(wall integrity) 등 양성을 시사하는 영상 소견을 일반 초음파보다 잘 보여주었다[85, 87]. 또한 여러 연구에서 고주파 탐촉자를 이용한 초음파 검사의 성능이 담낭암의 T-병기 결정에서는 내시경 초음파와 비슷하고, 선근종증과 담낭암의 감별에서는 MRI와 비교할 만한 진단능을 보였다고 보고하였다[86, 87]. 따라서 고주파 탐촉자를 이용한 초음파 검사가 제공하는 높은 공간 해상도의 이론적 이점을 담낭벽비후에도 적용할 수 있을 것이다(그림 10). 앞서 언급했듯이, '고주파 탐촉자를 이용한 초음파 검사'라는 용어는 특정 제조업체의 특정 탐촉자 유형이나 장비를 가리키는 것이 아니다. 고주파 탐촉자를 이용한 초음파 검사의 목표는 현재 사용하고 있는 장비에서 가능한 한 최고 수준의 공간 해상도를 달성하는 것이다. 이를 위해 스캔 파라미터를 최적화하고 해당 초음파 장비에서 사용할 수 있는 기술을 활용하여야 하며, 이 접근 방식은 대부분의 초음파 시스템에 적용할 수 있다.

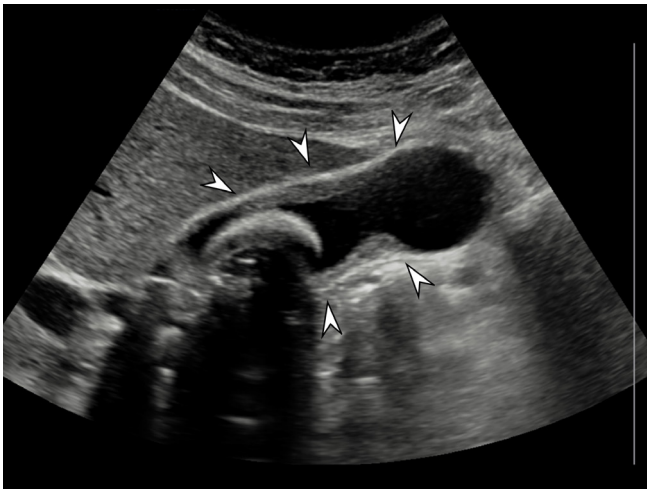

A

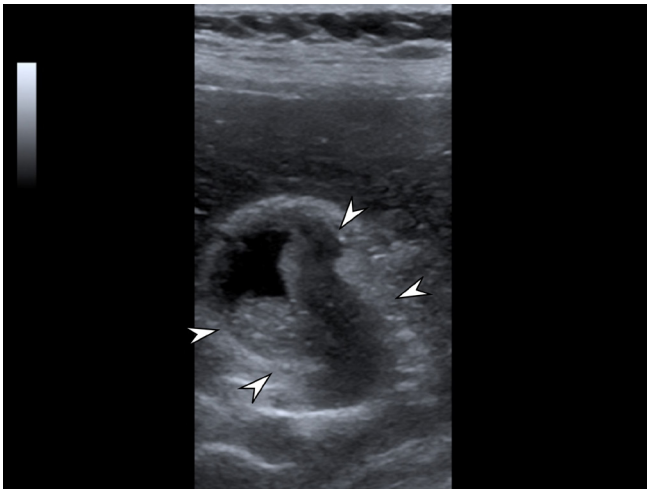

B

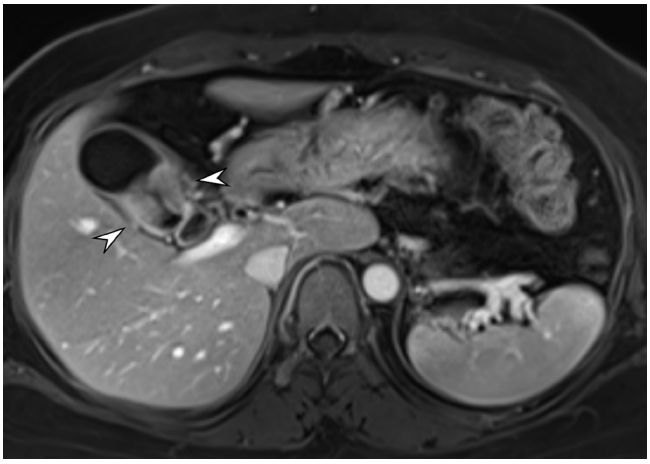

C

그림 9. 담낭벽비후에 대한 정성적 설명
A. 담석이 있는 48세 여성에게서 4 mm 두께의 미만성 담낭벽비후(화살촉)가 관찰되며, 이는 '경계성(equivocal) 담낭벽비후'로 기술할 수 있다. B. 47세 여성의 담낭 체부에 9 mm 두께의 국소적 담낭벽비후가 있으며, 이는 '확실한(definite) 담낭벽비후'로 분류된다. C. 조영증강 자기공명영상에서도 확실한 담낭벽비후(화살촉)가 보이며, 이는 수술에서 담낭암으로 확진되었다.

KQ 20. CT나 MRI에서 우연히 발견된 담낭벽비후에 대해 초음파 검사가 권장되는가? 그 반대의 경우는 어떠한가?

S20-1. CT나 MRI 소견이 진단을 내리기에 불충분하다면 초음파 검사를 고려할 수 있다
S20-2. 초음파 소견이 진단적이지 않거나, 음창이 제한적이거나, 초음파상 악성이 의심되면 CT나 MRI를 고려할 수 있다
(권고 등급: 약함, 근거 수준: IV)

CT나 MRI를 이용한 담낭벽비후의 감별 진단을 초음파와 직접 비교한 문헌은 제한적이다. 여러 연구에서 담낭벽비후나 담낭 병변을 진단하는 초음파의 성능을 평가하였으며[91, 122-126], 다른 연구들은 담낭벽비후나 담낭 병변을 진단하는 CT의 성능에 초점을 맞추었다[124, 127-130]. 이러한 연구들은 대체로 규모가 작고 편향을 초래할 수 있는 환자-대조군(황색육아종성 담낭염 대 담낭암, 선근종증 대 담낭암, 담낭염 대 기타)연구이다. 각 영상 기법의 진단 성능을 직접 비교하기는 어렵지만, 담낭벽비후나 담낭 병변의 감별 진단을 다룬 초음파 연구들은 악성 병변의 진단에 27.3%-87.5%의 민감도와 27.3%-89.8%의 특이도를 보고하였다 [91, 122, 123, 124, 126]. CT 연구들은 72.2%-90.5%의 민감도와 64.3%-97.4%의 특이도를 보고했다[124, 127, 129, 130]. 연구들은 담낭벽비후의 조영증강 패턴이 담낭암의 위험과 관련이 있으며, 특히 조영증강이 불균일한 단일층(a single layer with heterogeneous enhancement)과 내층 조영증강이 강한 이중층(a two-layer enhancement pattern with strong inner layer enhancement) 패턴이 담낭암과 연관된다고 보고하였는데[130, 131], 문헌마다 다소 차이가 있다[132]. 담낭 내 유

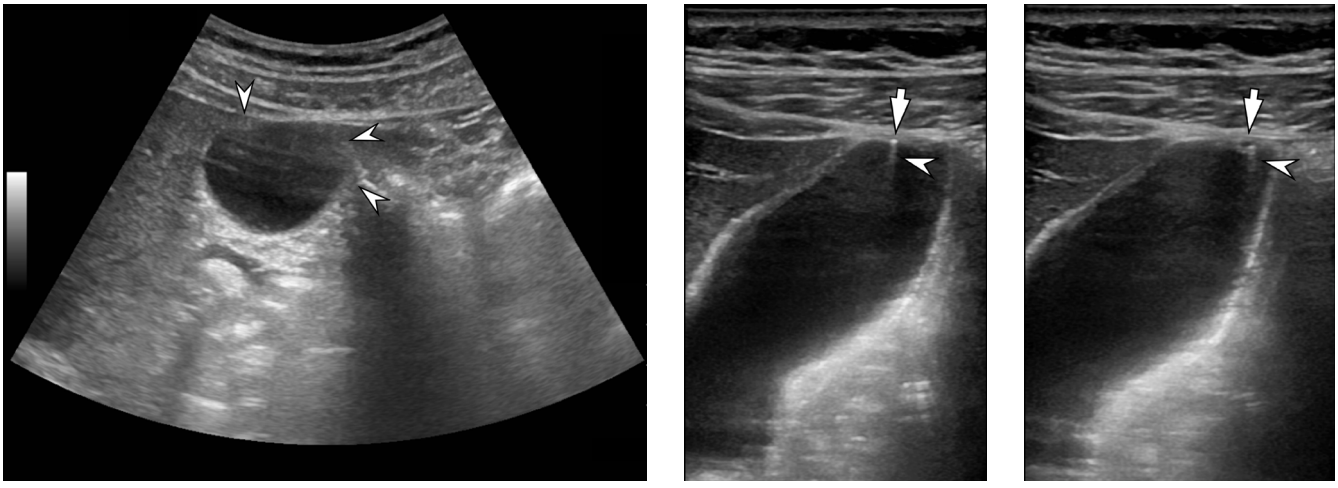

A B C

그림 10. 67세 남성의 담낭벽비후에 고주파 탐촉자를 적용한 초음파
A–C. 일반 초음파에서 경계성(equivocal) 담낭벽비후가 의심된다 (A, 화살촉). 같은 장비로 선형(linear) 고주파 탐촉자를 사용했을 때, 혜성꼬리 허상(B, 화살촉)을 동반한 벽내 고에코성 반점(hyperechoic spots)(B, 화살표)과 혜성꼬리 허상(C, 화살촉)을 동반한 벽내 낭종(C, 화살표)이 감지되며, 이는 선근종증을 시사한다.

두상 종양 환자에게는 CT가 초음파보다 더 나은 성능을 보였다[81]. MRI가 초음파나 CT보다 더 나은 성능을 보였다고 보고한 최근 연구도 있지만[127, 133], MRI를 초음파나 CT보다 우선적으로 권장하려면 더 많은 증거가 필요하다. 한 검사를 다른 검사보다 선호할 결정적인 증거가 부족한 상황에서, 초기 결과가 진단을 내리기에 불충분하다면 대체 검사를 고려하는 것이 담낭벽비후를 감별하는 데 도움이 될 수 있다. 또한 음창이 제한적인 환자에게는 CT나 MRI가 유용할 수 있으며, 악성이 강하게 의심되는 경우에도 이러한 방법으로 담낭벽비후의 범위를 결정할 수 있다. 따라서 초음파 소견이 진단을 내리기에 불충분하다면 CT나 MRI를, CT나 MRI 소견이 감별 진단을 내리기에 충분하지 않다면 초음파 검사를 추가적으로 고려할 것을 권장한다.

KQ 21. 초음파에서 발견된 담낭벽비후의 감별을 위해 조영증강 초음파의 사용을 권장하는가?

S21-1. 초음파 소견이 결정적이지 않거나 평가가 제한적이라면 조영증강 초음파를 고려할 수 있다
S21-2. 초음파에서 담낭벽비후가 명확한 악성이나 명확한 양성으로 확인되었다면 조영증강 초음파를 권장하지 않는다
S21-3. CT나 MRI를 이용할 수 없거나 CT나 MRI가 금기인 경우에만 조영증강 초음파를 우선적으로 고려할 수 있다
(권고 등급: 약함, 근거 수준: III)

조영증강 초음파와 일반 초음파로 각각 시행한 담낭벽비후 감별 진단을 직접 비교한 문헌은 많지 않지만, 여러 연구에서 담낭벽비후나 담낭 병변 평가에 대한 조영증강 초음파의 효과를 보고한 바 있다[38, 122-124, 132, 134-140]. 악성을 시사하는 영상 소견으로는 불연속적인 담낭벽(내층 또는 외층), 간과의 침윤성 경계, 병변 내 혈관성, 불균일한 조영증강 패턴, 빠른 씻김 등이 있었다. 한 메타 분석에서는 조영증강 초음파가 81% (95% CI: 77%-84%)의 통합 민감도 (pooled sensitivity) 와 87% (95% CI: 85%-89%)의 통합 특이도 (pooled specificity) 로 담낭암과 양성 담낭 병변을 구별할 수 있다고 보고하였다 [139]. 그러나 이러한 연구들은 대부분 표본 크기가 작고 후향적이거나 환자-대조군 설계를 사용하여 편향될 위험이 있다. 동일한 환자의 조영증강 초음파와 일반 초음파를 비교한 연구들은 특히 선형 탐촉자를 사용한 고해상도 조영증강 초음파가 일반 초음파보다 우수한 진단능을 보였다고 하였다[122, 123]. 따라서 개선된 결과가 조영제 때문인지, 아니면 초음파에서 고주파 선형 탐촉자를 사용했기 때문인지는 불확실하다.

이 권고문에서 우리는 조영증강 초음파를 CT나 MRI보다 우선시하지 않는다. 조영증강 초음파와 CT 또는 MRI를 비교한 데이터는 제한적이다[124]. 이론적으로 조영증강 초음파는 실시간으로 담낭벽의 조영증강 패턴과 층을 식별한다는 장점이 있을 수 있지만, 이를 뒷받침하는 데이터는 부족하다. 따라서 CT나 MRI를 이용할 수 없는 환경이거나 CT나 MRI가 금기인 경우에만 조영증강 초음파를 첫 번째

선택지로 고려한다. 또한 초음파에서 명확히 양성이나 악성으로 확인된 담낭벽비후에는 조영증강 초음파를 권장하지 않는다. 이는 초음파에서 양성임이 명확하게 확인된 담낭벽비후에는 조영증강 초음파의 부가가치가 미미하고, 담낭암 병기 결정에 있어 조영증강 초음파의 부가가치가 아직 확립되지 않았기 때문이다.

KQ 22. 담낭벽비후의 악성 위험도가 불확실하다면 가장 적절한 추적 관찰 간격과 방법은 무엇인가?

S 22-1. 악성 위험도가 불확실한 담낭벽비후는 3-6개월 후 초음파를 이용한 추적 관찰을 권장한다
S 22-2. 개별적인 악성 위험도를 감안해야 하는 경우 혹은 음창이 제한적인 환자의 경우는 CT, MRI, 내시경 초음파를 대안으로 고려할 수 있다
(권고 등급: 약함, 근거 수준: IV)

악성 위험도가 불명확한 담낭벽비후의 추적 관찰 간격에 대해서는 아직 논의가 부족한 편이다. 담낭벽비후는 담낭염과 같은 급성 염증이나 만성 염증 상태에서 발생할 수 있으며, 간경변과 같은 전신 상태에 따르는 반응성 변화의 결과로 발생할 수도 있다. 또한 불완전한 담낭 확장으로 인한 가성 비후(pseudothickening), 선근종증과 같은 양성 병변, 담낭암에서도 발생할 수 있다[141-143]. 비급성 상황(non-acute setting)에서는 담낭암의 초기 단계를 만성 담낭염, 선근종증, 종양성 상태를 모방하는 생리적 변화 등의 양성 상태와 구별하는 것이 중요하다. 비급성 상황에서 우연히 발견된 담낭벽비후 의 담낭암 유병률은 확인되지 않았으며, 기존의 연구들은 일반적으로 설계에 병리학적 진단을 요구하여 담낭암의 빈도를 과대평가하는 경향이 있다[144]. 그러나 담낭암은 상대적으로 드문 질병인 반면, 담낭벽비후는 담낭 병리뿐만 아니라 다른 의학적 문제로 인해 영상 검사에서 자주 관찰되는 만큼, 실제로는 담낭벽비후가 우연히 발견된 환자의 담낭암 유병률은 전반적으로 낮을 것이다. 실제로 최근 연구에서는 국소적 기저부 담낭벽비후 환자의 담낭암 발생률을 3.4%(4/116)로 보고했고[145], 또 다른 연구에서는 담낭벽비후가 있는 전향적 코호트의 담낭암 유병률을 3.8%(35/928)로 보고했다[119]. 따라서 담낭벽비후가 우연히 발견되면 즉각적으로 개입하기보다는 단기적으로 추적 관찰할 것을 권장한다. 일반적인 종양 배가 시간(tumor doubling time)을 고려할 때, 3-6개월의 간격으로 추적 관찰하면 악성과 양성을 구별하기에 충분할 것으로 보인다.

담낭 보고 및 데이터 시스템의 최근 성명서에서는 불명확한 위험도의 담낭벽비후(GB-RADS 3)에 대해 다학제 팀의 논의를 거쳐 조영증강 CT나 MRI를 시행할 것을 권장하였다[120]. 그러나 초음파의 접근성이나 초음파에 잘 나타나는 양성 담낭벽비후의 특징(예: 벽내 낭종 및 고에코성 물질), 악성 의심 특징(예: 불규칙한 담낭벽비후, 담낭벽의 불연속성, 층 소실)을 고려하여 주요 추적 관찰 영상 기법으로 초음파를 권장한다[14]. 또한 비급성 상황에서 담낭암의 발생률이 낮다는 사실은 주요 추적 관찰 방법으로서 초음파의 적절성을 뒷받침한다. 음창이 불량하여 초음파가 제한적이거나 임상적으로 악성 의심이 높다면 CT나 MRI, 내시경 초음파를 대안으로 고려할 수 있다. CT와 MRI는 환자 순응도가 더 좋고 비침습적이므로 내시경 초음파보다 선호되며, 내시경 초음파는 CT나 MRI를 사용할 수 없는 환자에게 먼저 고려할 수 있다.

KQ 23. 선근종증에 추적 관찰이 권장되는가?

S23-1. 영상 소견이 전형적인 선근종증은 추적 관찰이 필요하지 않다
S23-2. 담낭암과 선근종증을 명확히 구별할 수 없다면, 초음파나 CT, MRI를 이용한 추적 관찰을 권장한다
(권고 등급: 강함, 근거 수준: IV)

선근종증은 점막 상피의 증식과 비대해진 근육층으로 점막이 돌출되어 로키탄스키-아쇼프 동(Rokitansky-Aschoff sinus)을 형성하는 것으로 정의된다. 다만 최근 연구들은 선근종증에 근육 과형성이 없다고 보고하였다[146, 147]. 초음파에서 선근종증은 담낭벽 내에 고에코 초점(intramural hyperechoic foci)과 혜성꼬리 허상을 동반하거나, 이를 동반하지 않고 벽내 낭종이 있는 대칭적인 담낭벽비후로 나타난다[88]. 도플러 초음파에서는 반짝임 허상이 관찰된다[148].

전통적으로 담낭 선근종증은 양성으로 간주되지만 선근종증은 만성 염증이라는 담낭암의 배경을 공유하므로 담낭암 발생과 연관될 수도 있다. 몇몇 연구에서는 담낭 선근종증 환자에게서 담낭암을 보고하였지만[149, 150], 선근종증이 담낭암의 원인이 될 수 있다는 확실한 증거는 없으며[151], 선근종증은 일반적으로 비종양성 상태로 간주된다[147]. 따라서 영상 특징이 전형적인 선근종증은 추적 관찰을 권장하지 않는다. 최근 한 연구에서는 담낭절제술 코호트의 선근종증 사례 중 9.9%에서 종양성 변화를 보고하여, 본 권고 사항에 대해 우려가 제기될 수 있다[147]. 그러나 이 연구는 선근종증 환자에게 감시 검사를 권장할 만한 충분한 근거를 제공하지 않으며, 영상 기반 감시의 잠재적 이

점과 실현 가능성은 여전히 불확실하다. 따라서 영상 특징이 전형적인 선근종증에는 일상적인 추적 관찰이 권장되지 않는다는 입장을 유지한다. 이 지침은 향후 연구에서 선근종증과 담낭암의 관계가 더 명확해짐에 따라 개정될 수 있다.

선근종증에 대한 감시검사가 불필요하다는 사실과는 별개로, 이전 연구들을 바탕으로[55, 147] 초음파 및 판독 시에 영상에서 전형적인 선근종증 특징이 관찰되더라도 담낭암이 동반되었을 가능성을 조기에 배제하지 않도록 주의를 기울여야 한다(그림 11). 더욱이 수술 전에 초기 담낭암과 선근종증을 구별하는 것은 상당히 어렵다[87, 88, 152]. 한 연구에서는 선근종증이 있는 환자가 선근종증이 없는 환자보다 진행된 단계의 담낭암을 보이는 경향이 있다고 보고하며, 감별 진단의 어려움을 강조했다[153]. 혜성꼬리 허상과 벽내 낭종의 존재가 선근종증을 강력히 시사하기는 하지만[59], 선근종증 진단에 대한 초음파의 민감도는 43%–80%로 보고되었다는 점도 이를 뒷받침한다[154]. 비록 보고가 드물고 동반된 교란 요인을 고려하지 않았지만, 영상의학과 의사들은 선근종증 환자를 평가할 때 벽 비후형 담낭암과 감별하는 것은 물론, 선근종증에 동반된 담낭

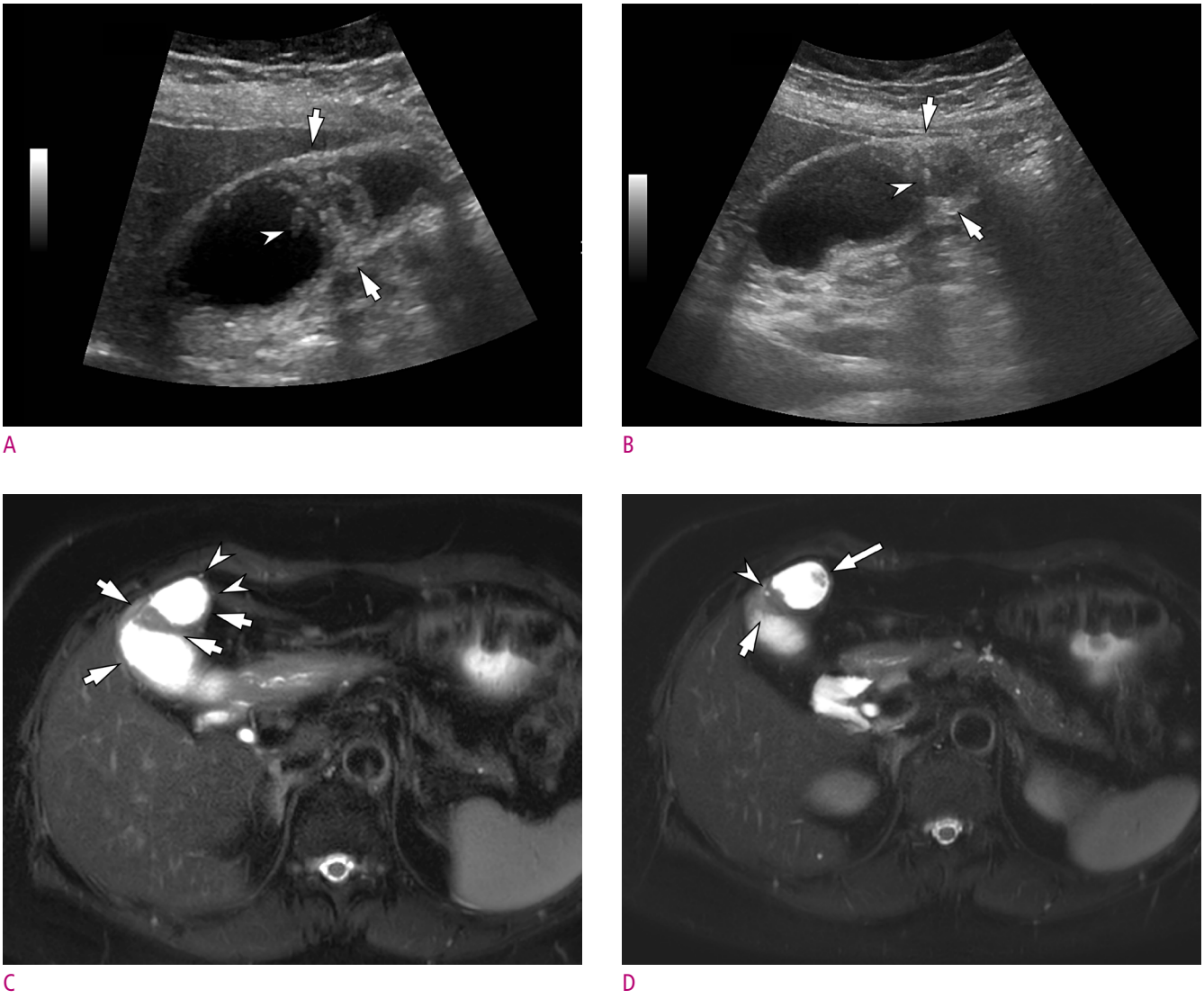

그림 11. 62세 여성의 선근종증과 동반된 담낭암
A, B. 초음파 영상(A, B)에서 담낭 체부(A)와 기저부(B)에 보이는 벽내 고에코성 반점과 혜성꼬리 허상(화살촉)을 동반한 담낭벽비후는(화살표) 선근종증을 시사한다. 환자는 기저부에 있는 10 mm 크기의 담낭용종 때문에 자기공명영상 검사를 받았다(그림 불포함). C, D. 자기공명영상에서 체부와 기저부의 담낭벽비후(화살표)와 벽내 낭종(화살촉)이 관찰되며, 기저부에 유두상(papillary) 모양을 보이는 담낭용종(D, 긴 화살표)이 보인다. 체부와 기저부의 병변 모두 수술로 담낭암이 확진되었다.

암을 놓치지 않도록 주의해야 한다. 그러므로 담낭암과 선근종증을 명확히 구별할 수 없다면 단기 추적 관찰이 권장된다. 추적 관찰의 주요 영상 방법으로는 초음파가 권장되지만, 악성 의심 정도와 장비의 가용성에 따라서 CT와 MRI도 로키탄스키-아쇼프 동을 감지하는 데 사용될 수 있다[55, 155].

KQ 24. 음창이 제한적인 환자는 어떤 검사를 고려해야 하는가?

S24-1. 초음파에서 악성위험도가 불명확한 담낭 병변이 발견된 환자는 CT나 MRI, 내시경 초음파를 이용한 감별 진단을 고려해야 하며, 검사 방법은 개별적인 악성 위험도와 담낭 병변의 잠재적 가시성을 근거로 선택해야 한다

S24-2. 담낭 병변의 감시검사에 CT와 MRI를 우선적으로 고려할 수 있다

(권고 등급: 약함, 근거 수준: IV)

음창이 제한적인 환자에게 초음파 검사를 실시한 후 가장 적절한 추가 검사가 무엇인지에 대한 합의는 없다. 선택지로는 내시경 초음파, CT, MRI 가 있다. 내시경 초음파와 MRI는 담낭 병변의 가시성에 대한 우려가 상대적으로 적어, 초음파의 대안으로 간주된다. 또 다른 대안인 CT는 가시성에 대한 우려가 적은 담낭 병변에서 시행하는 것이 적합하다. CT로 촬영한 악성 담낭벽비후의 조영증강 패턴이 문헌에 잘 기술되어 있는 것도 장점이다[130]. 최근의 메타분석에 따르면 종양성 용종과 비종양성 용종을 구별하거나 양성 용종과 종양성 용종, 악성 용종을 구별하는 데 내시경 초음파가 기존 초음파보다 우수하다고 판단할 만한 충분한 증거가 없다고 보고되었다[156]. 따라서 이 권고 사항은 내시경 초음파의 진단 성능보다는 담낭 병변의 가시성 문제 해결 성능을 주로 고려하였다.

감시검사 중인 환자에게 담낭암이 발생할 위험도는 추적 관찰 방법을 결정하는 데 중요한 요소이다. 담낭 병변의 악성 위험도와 환자의 인구학적 특성을 기반으로 한 맞춤형 접근이 필수적이다. 초기 평가에서 고려되는 CT, MRI, 내시경 초음파 중에서는 덜 침습적이고 환자 순응도는 더 좋을 것으로 예상되는 CT나 MRI 를 먼저 고려하기를 권장한다. 비록 연구마다 담낭용종의 가시성은 다양하게 보고되지만[27, 84], 적절한 시퀀스를 사용한 MRI 는 방사선 노출이 없고 담낭용종의 가시성에 대한 우려가 적으므로 종종 CT보다 우선시된다. 악성 위험도와 담낭 병변의 크기에 따라 일회적인 추적 관찰에는 내시경 초음파를 고려할 수 있다. 그러나 침습성, 환자의 불편함, 높은 비용 등의 우려가 있어 장기적인 정기 감시검사에는 내시경 초음파를 권장하지 않는다.

결 론

담낭용종과 담낭벽비후는 진료 시 흔하게 접할 수 있는 소견으로, 주로 영상 검사를 이용하여 병변을 평가하고 추적 관찰을 시행한다. 이 권고안은 영상 소견의 해석, 판독문 작성, 추가 영상 검사(초음파, CT 또는 MRI, 조영증강 초음파)의 시행, 악성도 위험에 따른 추적 관찰 일정과 담낭절제술을 포함한 관리 등을 포괄적으로 다룬다. 고품질 연구가 부족하여 대부분의 권고안이 증거 수준이 낮음에도 불구하고, 이 권고 사항에서는 현재 시점에서 최신의 증거를 바탕으로 실질적인 지침을 제시하고자 했다. 합의가 낮았던 핵심 질문들에 대해서는 추가 연구의 필요성을 인지하고 있다. 새로운 증거가 나타나 이 권고안을 변경할 필요가 생기면 지침을 개정할 것이다.

지침 이용 시 주의 사항(Disclaimer)

우연히 발견된 담낭용종과 담낭벽비후에 대한 2025 대한복부영상의학회 권고안은 담낭용종과 담낭벽비후의 진단 및 추적 관찰에 관한 최신 지견을 바탕으로 그 진료를 돕고자 개발되었다. 이 권고안은 표준 치료 지침으로 해석되어서는 안 되며, 본 권고안이 적절한 치료 방법을 모두 망라하거나 다른 합리적인 치료법을 배제하는 것도 아니다. 실제 임상에서는 다양한 상황에 따라 2025 대한복부영상의학회 권고안과 다른 진료가 이루어질 수 있으며, 본 지침은 그러한 진료를 제한하지 않는다. 이 지침에는 법적 지위나 구속력이 없으며, 실제 진료 현장에서 환자를 진료한 결과에 따르는 책임은 진료를 시행한 사용자 본인에게 있다.

이 지침은 작성 당시의 최선의 데이터를 반영한다. 의학 지식은 지속적으로 발전하므로 향후 연구에 따라 이 권고 사항이 수정될 수 있다. 의료진이 임상 결정을 내릴 때는 항상 본 지침 외에도 최신 증거를 고려해야 한다.

ORCID: Won Chang: https://orcid.org/0000-0001-7367-9841; Sunyoung Lee: https://orcid.org/0000-0002-6893-3136; Yeun-Yoon Kim: https://orcid.org/0000-0003-2018-5332; Jin Young Park: https://orcid.org/0000-0003-2713-4490; Sun Kyung Jeon: https://orcid.org/0000-0002-8991-3986; Jeong Eun Lee: https://orcid.org/0000-0001-9566-7489; Jeongin Yoo: https://orcid.org/0000-0002-3267-2544; Seungchul Han: https://orcid.org/0000-0002-7276-0370; So Hyun Park: https://orcid.org/0000-0001-9935-2863;

Jae Hyun Kim: https://orcid.org/0000-0002-6691-3932; Hyo Jung Park: https://orcid.org/0000-0002-2364-9940; Jeong Hee Yoon: https://orcid.org/0000-0002-9925-9973

Funding
본 연구는 대한복부영상의학회와 대한영상의학회의 연구비 지원을 받아 수행되었다.

Conflict of Interest
저자들은 본 연구와 관련하여 어떠한 이해 충돌도 없음을 확인한다.

Acknowledgement
저자들은 본 연구의 방법론과 문헌 연구에 대한 지원에 대해 최치훈 교수님(충북대학교 의과대학 영상의학과; 대한영상의학회 진료지침위원회 위원장)과 최미영 박사님(한국보건의료연구원)께 깊은 감사를 드린다. 원고 수정 과정에서 여러 조언을 주신 이정민 교수님(서울대학교 의과대학 서울대학교병원 영상의학과)께 감사드린다.

또한, 귀중한 조언을 해주신 대한복부영상의학회 자문위원회 위원들께 감사드린다.

김정훈 교수님(서울대학교 의과대학 서울대학교 병원)
최준일 교수님(가톨릭대학교 의과대학 서울성모병원)
정용은 교수님(연세대학교 의과대학 신촌 세브란스병원)
임상혁 교수님(순천향대학교 의과대학 순천향대학교 부천병원)
정우경 교수님(성균관대학교 의과대학 삼성서울병원)
김보현 교수님(가톨릭대학교 의과대학 서울성모병원)

관련 학회의 자문위원들께도 감사의 마음을 전한다.

박준성 교수님(서울대학교 의과대학 서울대학교병원 외과), 대한간담췌외과학회 회원
이태훈 교수님(순천향대학교 의과대학 순천향대학교 천안병원 내과), 대한췌장담도학회 회원

마지막으로, 본 연구의 승인위원회에 참여해주신 대한복부영상의학회 회원들께도 감사드린다.

이동호 교수님(서울대학교 의과대학 서울대학교병원)
강효진 교수님(서울대학교 의과대학 서울대학교병원)
김승섭 교수님(연세대학교 의과대학 신촌 세브란스병원)
신재승 교수님(성균관대학교 의과대학 삼성서울병원)
윤서연 교수님(가톨릭대학교 의과대학 서울성모병원)
이정섭 교수님(제주대학교 의과대학 제주대학교병원)
최서연 교수님(성균관대학교 의과대학 삼성서울병원)

참고: 본 권고안은 Korean Journal of Radiology에 게재된 “Interpretation, Reporting, Imaging-Based Workups, and Surveillance of Incidentally Detected Gallbladder Polyps and Gallbladder Wall Thickening: 2025 Recommendations From the Korean Society of Abdominal Radiology” (Korean J Radiol. 2025 Feb;26(2):102-134)를 Korean Journal of Radiology의 동의를 얻어 국문으로 번역하여 재출판한 것이다.

참 고 문 헌

1. Okamoto M, Okamoto H, Kitahara F, Kobayashi K, Karikome K, Miura K, et al. Ultrasonographic evidence of association of polyps and stones with gallbladder cancer. Am J Gastroenterol 1999;94:446–450
2. Aldouri AQ, Malik HZ, Waytt J, Khan S, Ranganathan K, Kummaraganti S, et al. The risk of gallbladder cancer from polyps in a large multiethnic series. Eur J Surg Oncol 2009;35:48–51
3. Suh J-S, Kwon O-J. [A therapeutic Guideline of Gallbladder Polyps in Laparoscopic Era]. Ann Hepatobiliary Pancreat Surg 2001;5:95-101. Korean
4. Ostapenko A, Liechty S, Kim M, Kleiner D. Accuracy of Ultrasound in Diagnosing Gallbladder Polyps at a Community Hospital. JSLS 2020;24:e2020.00052
5. Clinical Practice Guideline Development Committee. [Practical guidelines for management of gallbladder polyps]. Ann Hepatobiliary Pancreat Surg 2010;14:132-140. Korean
6. Chou S-C, Chen S-C, Shyr Y-M, Wang S-E. Polypoid lesions of the gallbladder: analysis of 1204 patients with long-term follow-up. Surg Endosc 2017;31:2776–2782
7. Szpakowski J-L, Tucker L-Y. Outcomes of Gallbladder Polyps and Their Association With Gallbladder Cancer in a 20-Year Cohort. JAMA Netw Open 2020;3:e205143
8. Corwin MT, Siewert B, Sheiman RG, Kane RA. Incidentally detected gallbladder polyps: is follow-up necessary?--Long-term clinical and US analysis of 346 patients. Radiology 2011;258:277–282
9. Lee JS, Lee KT, Jung JH, Ok SW, Choi SC, Lee KH, et al. [Factors associated with malignancy in gallbladder polyps without gallbladder stone]. Korean J Gastroenterol 2008;52:97–105
10. Wennmacker SZ, Lohman EAJ de S, Hasami NA, Nagtegaal ID, Boermeester MA, Verheij J, et al. Overtreatment of Nonneoplastic Gallbladder Polyps due to Inadequate Routine Ultrasound Assessment. DSU 2021;38:73–79
11. Li Y, Tejirian T, Collins JC. Gallbladder Polyps: Real or

Imagined? Am Surg 2018;84:1670–1674
12. Kamaya A, Fung C, Szpakowski J-L, Fetzer DT, Walsh AJ, Alimi Y, et al. Management of Incidentally Detected Gallbladder Polyps: Society of Radiologists in Ultrasound Consensus Conference Recommendations. Radiology 2022;305:277–289
13. Foley KG, Lahaye MJ, Thoeni RF, Soltes M, Dewhurst C, Barbu ST, et al. Management and follow-up of gallbladder polyps: updated joint guidelines between the ESGAR, EAES, EFISDS and ESGE. Eur Radiol 2022;32:3358–3368
14. Jenssen C, Lorentzen T, Dietrich CF, Lee JY, Chaubal N, Choi BI, et al. Incidental Findings of Gallbladder and Bile Ducts—Management Strategies: General Aspects, Gallbladder Polyps and Gallbladder Wall Thickening—A World Federation of Ultrasound in Medicine and Biology (WFUMB) Position Paper. Ultrasound Med Biol 2022;48:2355–2378
15. OCEBM Levels of Evidence Working Group. The Oxford Levels of Evidence 2. [Accessed July 24, 2023]. Available at: https://www.cebm.ox.ac.uk/resources/levels-of-evidence/ocebm-levels-of-evidence.
16. Fei X, Lu W-P, Luo Y-K, Xu J-H, Li Y-M, Shi H-Y, et al. Contrast-enhanced ultrasound may distinguish gallbladder adenoma from cholesterol polyps: a prospective case-control study. Abdom Imaging 2015;40:2355–2363
17. Lee SB, Lee Y, Kim SJ, Yoon JH, Kim SH, Kim SJ, et al. Intraobserver and interobserver reliability in sonographic size measurements of gallbladder polyps. Eur Radiol 2020;30:206–212
18. Akatsu T, Aiura K, Shimazu M, Ueda M, Wakabayashi G, Tanabe M, et al. Can endoscopic ultrasonography differentiate nonneoplastic from neoplastic gallbladder polyps? Dig Dis Sci 2006;51:416–421
19. Miwa H, Numata K, Sugimori K, Sanga K, Hirotani A, Tezuka S, et al. Differential diagnosis of gallbladder polypoid lesions using contrast-enhanced ultrasound. Abdom Radiol (NY) 2019;44:1367–1378
20. Zielinski MD, Atwell TD, Davis PW, Kendrick ML, Que FG. Comparison of surgically resected polypoid lesions of the gallbladder to their pre-operative ultrasound characteristics. J Gastrointest Surg 2009;13:19–25
21. Rafaelsen SR, Otto PO, Pedersen MRV. Long-term ultrasound follow-up in patients with small gallbladder polyps. Dan Med J 2020;67:A06200414
22. Park MS, M.D, Jeong JH, M.D, Lee JI, M.D, et al. [Laparoscopic Cholecystectomy for Polypoid Lesions of the Gallbladder]. J Minim Invasive Surg 2011;14:37–41 Korean
23. Csendes A, Burgos AM, Csendes P, Smok G, Rojas J. Late follow-up of polypoid lesions of the gallbladder smaller than 10 mm. Ann Surg 2001;234:657–660
24. Mirza W, Khan A, Alam MS, Jilani W. Development of Cancer in Gall Bladder Polyps Detected on Ultrasound in a High Risk Population. EJMO 2022;6:247–250
25. Cairns V, Neal CP, Dennison AR, Garcea G. Risk and Cost-effectiveness of Surveillance Followed by Cholecystectomy for Gallbladder Polyps. Arch Surg 2012;147:1078–1083
26. Foley KG, Riddell Z, Coles B, Roberts SA, Willis BH. Risk of developing gallbladder cancer in patients with gallbladder polyps detected on transabdominal ultrasound: a systematic review and meta-analysis. Br J Radiol 2022;95:20220152
27. Kim JS, Lee JK, Kim Y, Lee SM. US characteristics for the prediction of neoplasm in gallbladder polyps 10 mm or larger. Eur Radiol 2016;26:1134–1140
28. Wang X, Zhu J-A, Liu Y-J, Liu Y-Q, Che D-D, Niu S-H, et al. Conventional Ultrasound Combined With Contrast-Enhanced Ultrasound in Differential Diagnosis of Gallbladder Cholesterol and Adenomatous Polyps (1-2 cm). J Ultrasound Med 2022;41:617–626
29. Zhu L, Han P, Jiang B, Zhu Y, Li N, Fei X. Value of Micro Flow Imaging in the Prediction of Adenomatous Polyps. Ultrasound Med Biol 2023;49:1586–1594
30. Choi WB, Lee SK, Kim MH, Seo DW, Kim HJ, Kim DI, et al. A new strategy to predict the neoplastic polyps of the gallbladder based on a scoring system using EUS. Gastrointest Endosc 2000;52:372–379
31. Zhuang B, Li W, Wang W, Lin M, Xu M, Xie X, et al. Contrast-enhanced ultrasonography improves the diagnostic specificity for gallbladder-confined focal tumors. Abdom Radiol (NY) 2018;43:1134–1142
32. Liu X-S, Gu L-H, Du J, Li F-H, Wang J, Chen T, et al. Differential diagnosis of polypoid lesions of the gallbladder using contrast-enhanced sonography. J Ultrasound Med 2015;34:1061–1069
33. Sun Y, Yang Z, Lan X, Tan H. Neoplastic polyps in gallbladder: a retrospective study to determine risk factors and treatment strategy for gallbladder polyps. Hepatobiliary Surg Nutr 2019;8:219–227
34. Ma N-Q, Lv H-Y, Bi J, Yu F-X, Huang X-M. A scoring system for gallbladder polyps based on the cross-sectional area and patient characteristics. Asian J Surg 2022;45:332–338
35. Cho JH, Park JY, Kim YJ, Kim HM, Kim HJ, Hong SP, et al.

Hypoechoic foci on EUS are simple and strong predictive factors for neoplastic gallbladder polyps. Gastrointest Endosc 2009;69:1244–1250
36. Terzi C, Sökmen S, Seçkin S, Albayrak L, Uğurlu M. Polypoid lesions of the gallbladder: report of 100 cases with special reference to operative indications. Surgery 2000;127:622–627
37. Yang HL, Sun YG, Wang Z. Polypoid lesions of the gallbladder: diagnosis and indications for surgery. Br J Surg 1992;79:227–229
38. Liu L-N, Xu H-X, Lu M-D, Xie X-Y, Wang W-P, Hu B, et al. Contrast-Enhanced Ultrasound in the Diagnosis of Gallbladder Diseases: A Multi-Center Experience. PLoS One 2012;7:e48371
39. Zhang X, Wang J, Wu B, Li T, Jin L, Wu Y, et al. A nomogram-based model and ultrasonic radiomic features for gallbladder polyp classification. J Gastroenterol Hepatol 2022;37:1380–1388
40. Cho YK, Park CY, Shin JH. A Surgical Consideration on Gallbladder Polyp - A Proposal of Therapeutic Guideline for Gallbladder Polyp -. The Korean Journal of Gastroenterology 2002;39:415–419
41. Jang Y-S, Lee J-H, Kim J-Y, Kim S-H, Kim S-G, Hwang Y-J, et al. [Surgical Outcomes and Risk Factors for Gallbladder Carcinoma of Polypoid Lesions of Gallbladder]. Ann Hepatobiliary Pancreat Surg 2005;9:164-170. Korean
42. An W-M, Park S-S, Yoon J, Kim I-M, Yu B-U, Kim I-G, et al. [Surgical Guideline of Polypoid Lesions of Gallbladder]. Ann Hepatobiliary Pancreat Surg 2003;7:114-118. Korean
43. Doh Y-W, Lee J-H, Lim H-M, Chi K-C, Park Y-G. [Polypoid Lesions of Gallbladder: Clinicopathological Features and Indication of Operation]. Ann Surg Treat Res 2005;69:245-251. Korean
44. Kwon W, Jang J-Y, Lee SE, Hwang DW, Kim S-W. Clinicopathologic features of polypoid lesions of the gallbladder and risk factors of gallbladder cancer. J Korean Med Sci 2009;24:481–487
45. Park P, Lee J, Ryu W, Kim S, Song T, Suh S, et al. [A Clinical Study of Gallbladder Polyps]. Ann Hepatobiliary Pancreat Surg 2005:210–215. Korean
46. Bao W, Xu A, Ni S, Wang B, Urmi H, Zhao B, et al. Is there a role for growth status in distinguishing gallbladder adenomas from cholesterol polyps? - A retrospective study based on 520 cholecystectomy patients. Scand J Gastroenterol 2021;56:1450–1455
47. Cha BH, Hwang J-H, Lee SH, Kim JE, Cho JY, Kim H, et al. Pre-operative factors that can predict neoplastic polypoid lesions of the gallbladder. World J Gastroenterol 2011;17:2216–2222
48. Sarkut P, Kilicturgay S, Ozer A, Ozturk E, Yilmazlar T. Gallbladder polyps: factors affecting surgical decision. World J Gastroenterol 2013;19:4526–4530
49. Han JW, Choi YH, Lee IS, Choi HJ, Hong TH, You YK. Gallbladder polyps growth rate is an independent risk factor for neoplastic polyps. United European Gastroenterol J 2022;10:651–656
50. Güneş Y, Taşdelen İ, Ergin A, Çakmak A, Bilgili AC, Ağar M, et al. A New Risk Scoring System to Predict Malignancy in Gallbladder Polyps: a Single-Center Study. J Gastrointest Surg 2022;26:1846–1852
51. Wu T, Sun Z, Jiang Y, Yu J, Chang C, Dong X, et al. Strategy for discriminating cholesterol and premalignancy in polypoid lesions of the gallbladder: a single-centre, retrospective cohort study. ANZ J Surgery 2019;89:388–392
52. Shin SR, Lee JK, Lee KH, Lee KT, Rhee JC, Jang K-T, et al. Can the growth rate of a gallbladder polyp predict a neoplastic polyp? J Clin Gastroenterol 2009;43:865–868
53. Fei X, Li N, Zhu L, Han P, Jiang B, Tang W, et al. Value of high frame rate contrast-enhanced ultrasound in distinguishing gallbladder adenoma from cholesterol polyp lesion. Eur Radiol 2021;31:6717–6725
54. Zhu L, Han P, Lee R, Jiang B, Jiao Z, Li N, et al. Contrast-enhanced ultrasound to assess gallbladder polyps. Clin Imaging 2021;78:8–13
55. Yang HK, Lee JM, Yu MH, Lee SM, Park J, Han NY, et al. CT diagnosis of gallbladder adenomyomatosis: importance of enhancing mucosal epithelium, the "cotton ball sign." Eur Radiol 2018;28:3573–3582
56. Shinkai H, Kimura W, Muto T. Surgical indications for small polypoid lesions of the gallbladder. Am J Surg 1998;175:114–117
57. Liu K, Lin N, You Y, Zhao D, Wu J, Wang S, et al. Risk factors to discriminate neoplastic polypoid lesions of gallbladder: A large-scale case-series study. Asian J Surg 2021;44:1515–1519
58. Shah J. Postoperative Histopathology Findings of Ultrasonographically diagnosed Gallbladder Polyp In 32 Patients. Internet J Third World Med 2010;9:1–5
59. Oh SH, Han HY, Kim HJ. Comet tail artifact on ultrasonography: is it a reliable finding of benign gallbladder diseases? Ultrasonography 2018;38:221–230

60. Bird JR, Brahm GL, Fung C, Sebastian S, Kirkpatrick IDC. Recommendations for the Management of Incidental Hepatobiliary Findings in Adults: Endorsement and Adaptation of the 2017 and 2013 ACR Incidental Findings Committee White Papers by the Canadian Association of Radiologists Incidental Findings Working Group. Can Assoc Radiol J 2020;71:437–447
61. Candia R, Viñuela M, Chahuan J, Diaz LA, Gándara V, Errázuriz P, et al. Follow-up of gallbladder polyps in a high-risk population of gallbladder cancer: a cohort study and multivariate survival competing risk analysis. HPB (Oxford) 2022;24:1019–1025
62. Onda S, Futagawa Y, Gocho T, Shiba H, Ishida Y, Okamoto T, et al. A Preoperative Scoring System to Predict Carcinoma in Patients with Gallbladder Polyps. Dig Surg 2020;37:275–281
63. Walsh AJ, Bingham DB, Kamaya A. Longitudinal Ultrasound Assessment of Changes in Size and Number of Incidentally Detected Gallbladder Polyps. AJR Am J Roentgenol 2022;218:472–483
64. Pickering O, Pucher PH, Toale C, Hand F, Anand E, Cassidy S, et al. Prevalence and Sonographic Detection of Gallbladder Polyps in a Western European Population. J Surg Res 2020;250:226–231
65. Xu A, Zhang Y, Hu H, Zhao G, Cai J, Huang A. Gallbladder Polypoid-Lesions: What Are They and How Should They be Treated? A Single-Center Experience Based on 1446 Cholecystectomy Patients. J Gastrointest Surg 2017;21:1804–1812
66. Park JY, Hong SP, Kim YJ, Kim HJ, Kim HM, Cho JH, et al. Long-term follow up of gallbladder polyps. J Gastroenterol Hepatol 2009;24:219–222
67. Kubota K, Bandai Y, Noie T, Ishizaki Y, Teruya M, Makuuchi M. How should polypoid lesions of the gallbladder be treated in the era of laparoscopic cholecystectomy? Surgery 1995;117:481–487
68. Ito H, Hann LE, D'Angelica M, Allen P, Fong Y, Dematteo RP, et al. Polypoid lesions of the gallbladder: diagnosis and followup. J Am Coll Surg 2009;208:570–575
69. Ju Y, Lee Y, Kang MH, Seo SY, Kim SH, Cho BH, et al. Predictive Factors of Malignant Potential in Gallbladder Polyps. Korean J Pancreas Biliary Tract 2015;20:27–32
70. Shin S-H, Yang B-N, Lee H-B, Park D-E, Chae K-M. [Therapeutic Plan for Benign Polypoid Lesion of Gallbladder]. Ann Surg Treat Res 2007:314–318. Korean
71. Fujiwara K, Abe A, Masatsugu T, Hirano T, Sada M. Effect of gallbladder polyp size on the prediction and detection of gallbladder cancer. Surg Endosc 2021;35:5179–5185
72. Park HY, Oh SH, Lee KH, Lee JK, Lee KT. Is cholecystectomy a reasonable treatment option for simple gallbladder polyps larger than 10 mm? World J Gastroenterol 2015;21:4248–4254
73. Zheng S-G, Xu H-X, Liu L-N, Lu M-D, Xie X-Y, Wang W-P, et al. Contrast-enhanced ultrasound versus conventional ultrasound in the diagnosis of polypoid lesion of gallbladder: a multi-center study of dynamic microvascularization. Clin Hemorheol Microcirc 2013;55:359–374
74. Sung JE, Nam CW, Nah YW, Kim BS. Analysis of gallbladder polypoid lesion size as an indication of the risk of gallbladder cancer. Ann Hepatobiliary Pancreat Surg 2014;18:9–13
75. Guo J, Wu G, Zhou Z. Polypoid lesions of the gallbladder: report of 160 cases with special reference to diagnosis and treatment in China. Int J Clin Exp Pathol 2015;8:11569–11578
76. Baik S-H, Park H-S, Kim S-W, Choi J-Y, Park Y-J, Yoon M-H, et al. [The Surgical Therapeutic Options for Polypoid Lesion of Gallbladder]. Ann Hepatobiliary Pancreat Surg 2004:180–184. Korean
77. Sarici IS, Duzgun O. Gallbladder polypoid lesions >15mm as indicators of T1b gallbladder cancer risk. Arab J Gastroenterol 2017;18:156–158
78. Chattopadhyay D, Lochan R, Balupuri S, Gopinath B-R, Wynne K-S. Outcome of gall bladder polypoidal lesions detected by transabdominal ultrasound scanning: a nine year experience. World J Gastroenterol 2005;11:2171–2173
79. Wennmacker SZ, van Dijk AH, Raessens JHJ, van Laarhoven CJHM, Drenth JPH, de Reuver PR, et al. Polyp size of 1 cm is insufficient to discriminate neoplastic and non-neoplastic gallbladder polyps. Surg Endosc 2019;33:1564–1571
80. Yuan Z, Liu X, Li Q, Zhang Y, Zhao L, Li F, et al. Is Contrast-Enhanced Ultrasound Superior to Computed Tomography for Differential Diagnosis of Gallbladder Polyps? A Cross-Sectional Study. Front Oncol 2021;11:657223
81. Kim JH, Kim JH, Kang H-J, Bae JS. Contrast-Enhanced CT and Ultrasonography Features of Intracholecystic Papillary Neoplasm with or without associated Invasive Carcinoma. Korean J Radiol 2023;24:39–50
82. Li Q, Xu S, Yuan Z, Zhang Y, Lu Q, Qian L, et al. Combining polyp diameter and polyp-to-bile ratio by dynamic contrast-enhanced CT scanning can improve the diagnostic specificity of gallbladder neoplastic polyps. J Hepatobiliary Pancreat Sci

2023;30:904–913
83. Jang J-Y, Kim S-W, Lee SE, Hwang DW, Kim E-J, Lee JY, et al. Differential diagnostic and staging accuracies of high resolution ultrasonography, endoscopic ultrasonography, and multidetector computed tomography for gallbladder polypoid lesions and gallbladder cancer. Ann Surg 2009;250:943–949
84. Furukawa H, Kosuge T, Shimada K, Yamamoto J, Kanai Y, Mukai K, et al. Small Polypoid Lesions of the Gallbladder: Differential Diagnosis and Surgical Indications by Helical Computed Tomography. Arch Surg 1998;133
85. Kim JH, Lee JY, Baek JH, Eun HW, Kim YJ, Han JK, et al. High-resolution sonography for distinguishing neoplastic gallbladder polyps and staging gallbladder cancer. AJR Am J Roentgenol 2015;204:W150-159
86. Lee JS, Kim JH, Kim YJ, Ryu JK, Kim Y-T, Lee JY, et al. Diagnostic accuracy of transabdominal high-resolution US for staging gallbladder cancer and differential diagnosis of neoplastic polyps compared with EUS. Eur Radiol 2017;27:3097–3103
87. Bang SH, Lee JY, Woo H, Joo I, Lee ES, Han JK, et al. Differentiating between Adenomyomatosis and Gallbladder Cancer: Revisiting a Comparative Study of High-Resolution Ultrasound, Multidetector CT, and MR Imaging. Korean J Radiol 2014;15:226–234
88. Joo I, Lee JY, Kim JH, Kim SJ, Kim MA, Han JK, et al. Differentiation of adenomyomatosis of the gallbladder from early-stage, wall-thickening-type gallbladder cancer using high-resolution ultrasound. Eur Radiol 2013;23:730–738
89. Li Y, Wang Y, Chi M. The diagnostic value of high-frequency ultrasound combined with color Doppler ultrasound versus surgical pathology in gallbladder polyps. Am J Transl Res 2021;13:7990–7996
90. Behzadmehr R, Salarzaei M. Is contrast enhanced ultrasonography an accurate way to diagnose gallbladder adenoma? A systematic review and meta-analysis. J Med Imaging Radiat 2021;52:127–136
91. Zhang H-P, Bai M, Gu J-Y, He Y-Q, Qiao X-H, Du L-F. Value of contrast-enhanced ultrasound in the differential diagnosis of gallbladder lesion. World J Gastroenterol 2018;24:744–751
92. Zhu L, Han P, Jiang B, Li N, Jiao Z, Zhu Y, et al. Value of Conventional Ultrasound-based Scoring System in Distinguishing Adenomatous Polyps From Cholesterol Polyps. J Clin Gastroenterol 2022;56:895–901
93. Roa JC, García P, Kapoor VK, Maithel SK, Javle M, Koshiol J. Gallbladder cancer. Nat Rev Dis Primers 2022;8:1–22
94. Fukumura Y, Rong L, Maimaitiaili Y, Fujisawa T, Isayama H, Nakahodo J, et al. Precursor Lesions of Gallbladder Carcinoma: Disease Concept, Pathology, and Genetics. Diagnostics (Basel) 2022;12:341
95. Moriguchi H, Tazawa J, Hayashi Y, Takenawa H, Nakayama E, Marumo F, et al. Natural history of polypoid lesions in the gall bladder. Gut 1996;39:860–862
96. Colecchia A, Larocca A, Scaioli E, Bacchi-Reggiani ML, Di Biase AR, Azzaroli F, et al. Natural history of small gallbladder polyps is benign: evidence from a clinical and pathogenetic study. Am J Gastroenterol 2009;104:624–629
97. Özer N, Kurt F. Evaluation of the histopathological analysis and surgical indication of the gallbladder polyps determined by ultrasonography. East J Med 2021;26:334–338
98. Kratzer W, Haenle MM, Voegtle A, Mason RA, Akinli AS, Hirschbuehl K, et al. Ultrasonographically detected gallbladder polyps: a reason for concern? A seven-year follow-up study. BMC Gastroenterol 2008;8:41
99. Heitz L, Kratzer W, Gräter T, Schmidberger J. Gallbladder polyps – a follow-up study after 11 years. BMC Gastroenterol 2019;19:42
100. Park K-S, Cho B-S, Kang Y-J, Park J-S. [Polypoid Lesions of the Gallbladder; Report of 111 Cases with Surgical Reference to Operative Indication]. Ann Surg Treat Res 2001:219–222. Korean
101. Lee SR, Kim HO, Shin JH. Reasonable cholecystectomy of gallbladder polyp - 10 years of experience. Asian J Surg 2019;42:332–337
102. Park S, Jeong S, Park SJ, Song J, Kim SM, Chang J, et al. Associations of cholecystectomy with metabolic health changes and incident cardiovascular disease: a retrospective cohort study. Sci Rep 2024;14:3195
103. Latenstein CSS, Alferink LJM, Darwish Murad S, Drenth JPH, van Laarhoven CJHM, de Reuver PR. The Association Between Cholecystectomy, Metabolic Syndrome, and Nonalcoholic Fatty Liver Disease: A Population-Based Study. Clin Transl Gastroenterol 2020;11:e00170
104. Chen Y, Wu S, Tian Y. Cholecystectomy as a risk factor of metabolic syndrome: from epidemiologic clues to biochemical mechanisms. Lab Invest 2018;98:7–14
105. Zhang D, Li Q, Zhang X, Jia P, Wang X, Geng X, et al. Establishment of a nomogram prediction model for long diameter 10-15 mm gallbladder polyps with malignant

tendency. Surgery 2021;170:664–672
106. Elmasry M, Lindop D, Dunne DFJ, Malik H, Poston GJ, Fenwick SW. The risk of malignancy in ultrasound detected gallbladder polyps: A systematic review. International Journal of Surgery 2016;33:28–35
107. Hundal R, Shaffer EA. Gallbladder cancer: epidemiology and outcome. Clin Epidemiol 2014;6:99–109
108. Huang J, Patel HK, Boakye D, Chandrasekar VT, Koulaouzidis A, Lucero-Prisno Iii DE, et al. Worldwide distribution, associated factors, and trends of gallbladder cancer: A global country-level analysis. Cancer Lett 2021;521:238–251
109. Kang MJ, Yun EH, Jung K-W, Park S-J. Incidence, mortality and survival of gallbladder, extrahepatic bile duct, and pancreatic cancer using Korea central cancer registry database: 1999-2019. Ann Hepatobiliary Pancreat Surgery 2022;26:220–228
110. Torabi Sagvand B, Edwards K, Shen B. Frequency, Risk Factors, and Outcome of Gallbladder Polyps in Patients With Primary Sclerosing Cholangitis: A Case-Control Study. Hepatol Commun 2018;2:1440–1445
111. Chen M, Cao J, Bai Y, Tong C, Lin J, Jindal V, et al. Development and Validation of a Nomogram for Early Detection of Malignant Gallbladder Lesions. Clin Transl Gastroenterol 2019;10:e00098
112. Yüksel A, Coşkun M, Turgut HT, Özyıldız M, Yazıcıoğlu MB, Yıldız SY. Postoperative Histopathology Findings of Ultrasonographically diagnosed Gallbladder Polyp. Kocaeli Med J 2016;5:11–15
113. Yang J-I, Lee JK, Ahn DG, Park JK, Lee KH, Lee KT, et al. Predictive Model for Neoplastic Potential of Gallbladder Polyp. J Clin Gastroenterol 2018;52:273–276
114. Barahona Ponce C, Scherer D, Brinster R, Boekstegers F, Marcelain K, Gárate-Calderón V, et al. Gallstones, Body Mass Index, C-Reactive Protein, and Gallbladder Cancer: Mendelian Randomization Analysis of Chilean and European Genotype Data. Hepatology 2021;73:1783–1796
115. Vivian S, Furtado R, Falk G. Ultrasound 'gallbladder polyps': a misleading description best rephrased. Sonography 2015;2:57–60
116. Pedersen MRV, Dam C, Rafaelsen SR. Ultrasound follow-up for gallbladder polyps less than 6 mm may not be necessary. Dan Med J 2012;59:A4503
117. Taskin OC, Basturk O, Reid MD, Dursun N, Bagci P, Saka B, et al. Gallbladder polyps: Correlation of size and clinicopathologic characteristics based on updated definitions. PLoS One 2020;15:e0237979
118. Matcuk GR, Grant EG, Ralls PW. Ultrasound measurements of the bile ducts and gallbladder: normal ranges and effects of age, sex, cholecystectomy, and pathologic states. Ultrasound Q 2014;30:41–48
119. Zhou D, Wang J-D, Yang Y, Yu W-L, Zhang Y-J, Quan Z-W. Individualized nomogram improves diagnostic accuracy of stage I-II gallbladder cancer in chronic cholecystitis patients with gallbladder wall thickening. Hepatobiliary Pancreat Dis Int 2016;15:180–188
120. Gupta P, Dutta U, Rana P, Singhal M, Gulati A, Kalra N, et al. Gallbladder reporting and data system (GB-RADS) for risk stratification of gallbladder wall thickening on ultrasonography: an international expert consensus. Abdom Radiol (NY) 2022;47:554–565
121. Bo X, Chen E, Wang J, Nan L, Xin Y, Wang C, et al. Diagnostic accuracy of imaging modalities in differentiating xanthogranulomatous cholecystitis from gallbladder cancer. Ann Transl Med 2019;7:627
122. Dong Y, Liu L, Cao Q, Zhang Q, Qiu Y, Yang D, et al. Differential diagnosis of focal gallbladder lesions: The added value of contrast enhanced ultrasound with liner transducers. Clin Hemorheol Microcirc 2020;74:167–178
123. Dong Y, Xu B, Cao Q, Zhang Q, Qiu Y, Yang D, et al. Incidentally detected focal fundal gallbladder wall thickening: Differentiation contrast enhanced ultrasound features with high-resolution linear transducers. Clin Hemorheol Microcirc 2020;74:315–325
124. Chen L-D, Huang Y, Xie X-H, Chen W, Shan Q-Y, Xu M, et al. Diagnostic nomogram for gallbladder wall thickening mimicking malignancy: using contrast-enhanced ultrasonography or multi-detector computed tomography? Abdom Radiol (NY) 2017;42:2436–2446
125. Yuan H-X, Wang W-P, Guan P-S, Lin L-W, Wen J-X, Yu Q, et al. Contrast-enhanced ultrasonography in differential diagnosis of focal gallbladder adenomyomatosis and gallbladder cancer. Clin Hemorheol Microcirc 2018;70:201–211
126. Kong W-T, Shen H-Y, Qiu Y-D, Han H, Wen B-J, Wu M. Application of contrast enhanced ultrasound in gallbladder lesion: is it helpful to improve the diagnostic capabilities? Med Ultrason 2018;20:420–426
127. Lee ES, Kim JH, Joo I, Lee JY, Han JK, Choi BI.

Xanthogranulomatous cholecystitis: diagnostic performance of US, CT, and MRI for differentiation from gallbladder carcinoma. Abdom Imaging 2015;40:2281–2292
128. Mathur M, Singh J, Singh DP, Kaur N, Gupta S, Haq S. Imaging Evaluation of Enhancement Patterns of Flat Gall Bladder Wall Thickening and Its Correlation with Clinical and Histopathological Findings. J Clin Diagn Res 2017;11:TC07-TC11
129. Tongdee R, Maroongroge P, Suthikeree W. The value of MDCT scans in differentiation between benign and malignant gallbladder wall thickening. J Med Assoc Thai 2011;94:592–600
130. Kim SJ, Lee JM, Lee JY, Kim SH, Han JK, Choi BI, et al. Analysis of enhancement pattern of flat gallbladder wall thickening on MDCT to differentiate gallbladder cancer from cholecystitis. AJR Am J Roentgenol 2008;191:765–771
131. Min JH, Choi S-Y, Kim SH, Kim YK, Hwang JA, Cha DI, et al. Should we suspect gallbladder cancer if which CT finding is observed in patients with localized gallbladder wall thickening? Eur J Radiol 2024;176:111505
132. Boddapati SB, Lal A, Gupta P, Kalra N, Yadav TD, Gupta V, et al. Contrast enhanced ultrasound versus multiphasic contrast enhanced computed tomography in evaluation of gallbladder lesions. Abdom Radiol (NY) 2022;47:566–575
133. Kalage D, Gupta P, Gulati A, Reddy KP, Sharma K, Thakur A, et al. Contrast Enhanced CT Versus MRI for Accurate Diagnosis of Wall-thickening Type Gallbladder Cancer. Journal of Clinical and Experimental Hepatology 2024;14:101397
134. Kumar I, Yadav YK, Kumar S, Puneet, Shukla RC, Verma A. Utility of Contrast-Enhanced Ultrasound in Differentiation between Benign Mural Lesions and Adenocarcinoma of Gallbladder. J Med Ultrasound 2019;28:143–150
135. Serra C, Felicani C, Mazzotta E, Gabusi V, Grasso V, De Cinque A, et al. CEUS in the differential diagnosis between biliary sludge, benign lesions and malignant lesions. J Ultrasound 2018;21:119–126
136. Xie X-H, Xu H-X, Xie X-Y, Lu M-D, Kuang M, Xu Z-F, et al. Differential diagnosis between benign and malignant gallbladder diseases with real-time contrast-enhanced ultrasound. Eur Radiol 2010;20:239–248
137. Xu J-M, Guo L-H, Xu H-X, Zheng S-G, Liu L-N, Sun L-P, et al. Differential Diagnosis of Gallbladder Wall Thickening: The Usefulness of Contrast-Enhanced Ultrasound. Ultrasound Med Biol 2014;40:2794–2804
138. Yuan H, Wang W, Wen J, Ji Z, Ding H, Huang B, et al. Xanthogranulomatous Cholecystitis: Contrast-enhanced Ultrasound Features and Differential Diagnosis from Wall-thickening Gallbladder Carcinoma. Discov Med 2016;21:89–98
139. Cheng Y, Wang M, Ma B, Ma X. Potential role of contrastenhanced ultrasound for the differentiation of malignant and benign gallbladder lesions in East Asia: a meta-analysis and systematic review. Medicine (Baltimore) 2018;97:e11808
140. Negrão de Figueiredo G, Mueller-Peltzer K, Schwarze V, Zhang L, Rübenthaler J, Clevert DA. Performance of contrast-enhanced ultrasound (CEUS) compared to MRI in the diagnostic of gallbladder diseases. Clin Hemorheol Microcirc 2019;73:85–93
141. Shlaer WJ, Leopold GR, Scheible FW. Sonography of the thickened gallbladder wall: a nonspecific finding. AJR Am J Roentgenol 1981;136:337–339
142. Teefey SA, Baron RL, Bigler SA. Sonography of the gallbladder: significance of striated (layered) thickening of the gallbladder wall. AJR Am J Roentgenol 1991;156:945–947
143. Fiske CE, Laing FC, Brown TW. Ultrasonographic evidence of gallbladder wall thickening in association with hypoalbuminemia. Radiology 1980;135:713–716
144. Rana P, Gupta P, Kalage D, Soundararajan R, Kumar-M P, Dutta U. Grayscale ultrasonography findings for characterization of gallbladder wall thickening in non-acute setting: a systematic review and meta-analysis. Expert Rev Gastroenterol Hepatol 2022;16:59–71
145. Corwin MT, Khera SS, Loehfelm TW, Yang NT, Fananapazir G. Incidentally Detected Focal Fundal Gallbladder Wall Thickening at Contrast-Enhanced Computed Tomography: Prevalence and Computed Tomography Features of Malignancy. J Comput Assist Tomogr 2019;43:149–154
146. Golse N, Lewin M, Rode A, Sebagh M, Mabrut J-Y. Gallbladder adenomyomatosis: Diagnosis and management. J Visc Surg 2017;154:345–353
147. Dursun N, Memis B, Pehlivanoglu B, Taskin OC, Okcu O, Akkas G, et al. Adenomyomas of the Gallbladder: An Analysis of Frequency, Clinicopathologic Associations, and Relationship to Carcinoma of a Malformative Lesion. Arch Pathol Lab Med 2024;148:206–214
148. Yu MH, Lee JY, Yoon J-H, Baek JH, Han JK, Choi B-I.

Color Doppler twinkling artifacts from gallbladder adenomyomatosis with 1.8 MHz and 4.0 MHz color Doppler frequencies. Ultrasound Med Biol 2012;38:1188–1194

149. Nabatame N, Shirai Y, Nishimura A, Yokoyama N, Wakai T, Hatakeyama K. High risk of gallbladder carcinoma in elderly patients with segmental adenomyomatosis of the gallbladder. J Exp Clin Cancer Res 2004;23:593–598
150. Rowan DJ, Pehlivanoglu B, Memis B, Bagci P, Erbarut I, Dursun N, et al. Mural Intracholecystic Neoplasms Arising in Adenomyomatous Nodules of the Gallbladder: An Analysis of 19 Examples of a Clinicopathologically Distinct Entity. Am J Surg Pathol 2020;44:1649–1657
151. Kai K. Organ-specific concept and controversy for premalignant lesions and carcinogenesis of gallbladder cancer. Hepatobiliary Surg Nutr 2016;5:85–87
152. Moon J, Shin YC, Heo T-G, Choi PW, Kim JI, Jung SW, et al. Differentiation of gallbladder adenomyomatosis from early-stage gallbladder cancer before surgery. Ann Hepatobiliary Pancreat Surg 2019;23:334–338
153. Kai K, Irie H, Ide T, Masuda M, Kitahara K, Miyoshi A, et al. Actual status of clinical diagnosis in patients with primary gallbladder cancer associated with adenomyomatosis. Indian J Gastroenterol 2013;32:386–391
154. Hammad AY, Miura JT, Turaga KK, Johnston FM, Hohenwalter MD, Gamblin TC. A literature review of radiological findings to guide the diagnosis of gallbladder adenomyomatosis. HPB (Oxford) 2016;18:129–135
155. Cha SY, Kim YK, Min JH, Lee J, Cha DI, Lee SJ. Usefulness of noncontrast MRI in differentiation between gallbladder carcinoma and benign conditions manifesting as focal mild wall thickening. Clin Imaging 2019;54:63–70
156. Wennmacker SZ, Lamberts MP, Martino MD, Drenth JP, Gurusamy KS, Laarhoven CJ van. Transabdominal ultrasound and endoscopic ultrasound for diagnosis of gallbladder polyps. Cochrane Database Syst Rev 2018;8:CD012233

KJAR
Korean Journal of Abdominal Radiology

대한복부영상의학회지

투고규정

2017년 1월 6일 제정
2018년 1월 9일 개정
2021년 4월 29일 개정

1. 일반사항

대한복부영상의학회지는 대한복부영상의학회의 공식 학술지로서 연 1회 발간하며, 영문 명칭은 Korean Journal of Abdominal Radiology (KJAR)로 한다. 학술지는 매년 연 1회, 인쇄본의 형태와 온라인(http://e-kjar.org)으로 발간된다.

원고는 국문 혹은 영문으로 작성할 수 있으며, 원고의 종류는 원저, 종설, 임상화보, 증례보고, 특별기고(정책 백서, 원저소개, 편집인에게 보내는 글, 기타) 등으로 구분될 수 있다. 모든 원고는 전자 논문투고 시스템(http://submit.e-kjar.org)을 이용하여 제출한다.

2. 게재윤리사항

2.1. 윤리적 규정

이 학회지에 투고하는 모든 원고는 연구의 대상이 사람인 경우(인체실험의 경우), 헬싱키 선언(Declaration of Helsinki)에 입각하여, 피험자 또는 보호자에게 연구의 목적과 연구 참여 중 일어날 수 있는 정신적, 신체적 위해를 충분히 설명하고, 피험자 또는 보호자로부터 서면 동의서를 받았음을 원고에 명시하여야 한다. 단, 기관 생명윤리심의위원회 (Institutional Review Boards; IRB)에서 환자 동의서 면제를 승인한 경우는 제외될 수 있다).

연구의 대상이 동물인 경우(동물실험의 경우), 실험 과정이 NIH Guide for the Care and Use of Laboratory Animals에 저촉되지 않고, 소속기관의 동물실험윤리위원회(Institutional Animal Care and Use Committee; IACUC)의 승인을 받았음을 명시하여야 한다.

또한 모든 임상 연구는 공인된 IRB의 승인을 받아야 하고, IRB가 면제를 승인하지 않는 한 연구에 참여하는 모든 피험자(또는 법적 권한이 있는 대리인)로부터 연구 참여에 대한 사전 동의서를 받아야 한다. 또한 필요 시 서면 동의서 및 윤리위원회 승인서의 제출을 요구 할 수 있다. 표절, 중복출간, 연구부정행위 등 연구윤리와 관련된 부분에 대한 처리는 대한의학학술지편집인위원회에서 제정한 '의학논문 출판윤리가이드라인'을 따른다.

2.2. 저자의 정의와 요건

대한복부영상의학회지는 2019년 ICMJE의 저자됨의 권장(http://www.icmje.org/recommendations/)을 따른다. 저자란 출판된 논문에 지적으로 상당한 기여를 한 사람을 말한다. 저자가 되기 위해서는 1) 학술적 개념과 계획 혹은 자료의 수집이나 분석 혹은 해석을 하는 데 있어서 상당한 공헌을 하고, 2) 논문을 작성하거나 중요한 내용을 수정하며, 3) 출간될 원고를 최종적으로 승인하고, 4) 논문의 정확성 또는 완벽성과 관련된 질문에 대해 적절히 설명하고 대답할 수 있는 연구의 모든 측면에 대해 책임을 지는, 이 네 가지의 조건을 모두 만족시켜야 한다. 책임저자는 저자 가운데 1명으로 학술지의 편집인이 보내는 논문 심사의 논평, 수정사항 등을 받아 연락한다. 또한 독자들이 별책(reprints)을 요구하거나 연구팀과의 연락이 필요한 때에 연락이 가능한 연락처가 기재되어 있어야 한다. 논문심사 과정 중 '현재상태로 게재' 결정이 난 후에는 저자의 추가나 책임저자의 변경이 불가능하다. 저자 명단에서 빠지기 위해서는 본인의 의사를 표시하고 서명한 편지를 제출하여야 한다.

2.3 중복게재에 대한 규정

제출된 원고와 동일한 또는 유사한 원고를 다른 학술지(ISSN 등재 학술지)에 게재할 수 없으며, 원고 전체나 원고의 중요한 부분, 표, 그림 등이 다른 학술지에 이미 게재되었거나, 게재 예정인 논문은 게재할 수 없다. 단 사용언어가 다르거나 양측 편집인의 승인이 있을 경우에 허용할 수 있으며, 이때 이차 출간한 논문 표지의 하단(각주, foot note)에 이 논문 전부 혹은 일부가 이미 출간되었음을 알 수 있도록 명시하고 원전을 기술하여야 한다. "This article is based on a study first reported in the [title of journal, with full reference]." 단, 학회 강의록 등과 같이 ISSN 등재 학술지가 아닌 경우에는 해당되지 않는다. 중복게재에 해당하는 것(예; 타 ISSN 등재 저널에 1차로

실린 논문 중 KJAR에 변형, 수록한 경우 등)을 제외하고는 KJAR에 실린 원고도 업적으로 이용할 수 있다. (예; 연수강좌 강의록을 종설로 수정한 경우 등).

2.4. 원고와 관련된 이권과 저작권 양도에 관한 문제

원고와 관련된 연구비를 비롯한 재정적 지원사항과 이권에 대한 문제(conflict of interest, 이해충돌)를 일으킬 수 있는 사항을 빠짐없이 원고의 표지에 명시하여야 한다.

게재 결정된 원고의 저작권은 본 학회에 속하며, 대한복부영상의학회는 원고를 학회지나 다른 매체에 출판, 배포, 인쇄할 수 있는 권리를 가진다.

3. 원고의 종류

A. 원저(Original Article): 원저는 기초 및 임상연구결과의 보고서로서 새로운 정보를 제공할 수 있어야 하고 논문에 포함된 통계기법은 정확해야 한다. 원고의 길이에 제한은 없지만 편집위원회에서 과다한 그림이나 큰 표 등을 제한할 수 있다.

B. 종설(Review): 종설은 특정 주제에 초점을 맞춘 고찰로서 원칙적으로 편집위원회에서 특정 저자에게 위촉한다. 요청받지 않은 논문도 투고 시 편집위원회에서 고려할 수 있다.

C. 임상화보(Pictorial Essay): 임상화보는 질 좋은 사진을 통한 교육이 주목적이며 이미 기정화 된 내용이지만 사진이나 그림들로서 교육적 가치가 크고 훌륭한 경우에 게재한다.

D. 증례보고(Case Report): 복부영상의학분야에 중요한 영향을 줄 수 있는 교육적인 소견을 보고하는 것으로, 영상의학적 진단에 직접적인 관련이 있는 임상소견들을 제시해야 한다.

E. 특별 기고문(Special Report): 본 회지는 위에 기술한 정형화된 원고 이외에 다양한 형식, 다양한 내용의 원고를 게재할 수 있다. 이미 학회지에 출판된 특정 논문에 대한 건설적인 비평 또는 의견, 복부 영상의학 분야의 제반 정책 관련 백서, 혹은 영상의학과 의사의 일반적 관심사항이나 학술분야 특정주제에 관한 기고문을 게재할 수 있다. 별도의 심사과정 없이 편집위원회에서 게재여부를 결정한다. 단 필요에 따라 외부 심사를 의뢰할 수 있다.

4. 원고의 작성

4.1. 일반사항

모든 원고는 한글 또는 영문으로 작성하며 Microsoft Word 최신 버전 사용을 원칙으로 한다. 의학용어의 번역은 가장 최근에 대한의사협회에서 발간한 의학용어집을 사용한다. 글씨 크기는 12 point, 2열 간격(200%)으로, A4용지, letter size용지의 상하좌우에 3 cm의 여백을 둔다. 표지로부터 시작하여 모든 원고에는 페이지 번호를 매겨야 한다. 원고작성에 사용되는 단위는 metric unit이다.

4.2. 표지(Title page)

표지에는 논문 제목과 모든 저자의 이름과 소속기관을 한글과 영문으로 표기하며, 외국인의 경우 영문으로 통일한다. 논문의 제목은 논문 내용을 전달할 수 있는 최소한의 단어로 작성하며 약자는 사용하지 않도록 한다. 다기관 연구에서 소속이 다른 저자들이 포함된 경우 연구가 주로 이루어진 기관을 1번으로 기록하고 그 이외의 기관은 해당 저자 이름에 2번부터 어깨번호를 하고 소속기관을 번호순으로 표기한다. 학위를 포함한 모든 저자명, 모든 저자들의 ORCID ID, 이해 상충, 연구비에 대한 기술이 반드시 포함되어야 한다. 교신저자의 이름, 주소(우편번호), 전화, 팩스번호 및 E-mail 주소, 간추린 제목(running title), 재정지원 등의 순으로 국문과 영문으로 기재한다. 간추린 제목은 국문은 30자, 영문은 12단어가 넘을 경우 표기한다.

4.3. 본문(Main Body)

내표지는 본문 첫째 페이지로서 국문과 영문으로 논문 제목을 기재한다. 내표지와 본문의 모든 페이지에서 저자(소속, 성명)에 관한 사항은 기술하지 않는다. 영문 약어는 최소화하며 이를 사용할 시에는 최초에 풀어 쓴 후 괄호 안에 약어를 기입한다. 색인용어는 영문 초록의 하단에 MEDLINE/PubMed에서 등재된 MeSH 단어를 5개 선정하여 기입한다.

A. 원저

원저의 원고는 표지, 내표지, 영문과 국문초록(목적, 대상과 방법, 결과, 결론을 구분하여 기술한다)과 색인용어, 서론, 대상과 방법, 결과, 고찰, 요약, 참고문헌, 표, 그림 설명의 순서로 구성한다.

원고 종류	초록 최대 글자 수	최대 그림 수	최대 참고문헌수
종설	영문200단어 또는 한글 400자	30	100
임상화보	영문200단어 또는 한글 400자	40	70
원저	영문300단어 또는 한글 600자	20	50
증례보고	영문200단어 또는 한글 400자	10	20

B. 종설

영문과 국문초록을 특별한 구분 없이 기술하며, 서론, 본론, 결론으로 기술하고, 참고문헌, 표, 그림 설명을 작성한다.

C. 임상화보

영문과 국문초록, 서론, 고찰, 참고문헌, 그림 설명의 순으로 한다.

D. 증례보고

영문과 국문초록을 특별한 구분 없이 기술하며, 서론, 증례 보고, 고찰, 참고문헌, 표, 그림설명의 순서로 구성한다.

4.4. 참고문헌

본문에서 참고문헌을 인용할 때에는 인용 순서대로 번호를 부여하여 아라비아 숫자로 각괄호 안에 표기한다. 문헌 인용 시 가능하면 인용논문의 저자 이름을 사용하지 않을 것을 권고하며, 꼭 필요하여 저자명을 언급하는 경우 국내와 외국저자 모두 영문으로 기재하되 1인일 경우 'Kim (1), Bailey (3)', 2인 이상일 경우 'Park 등(2), Brougham 등(4)'과 같이 기술한다. 국내 저자가 서지사항을 영문으로 기재한 경우에는 외국 저자의 예를 따른다. 참고한 문헌은 따로 REFERENCES 난에 본문에 인용한 순서대로 정리하여 나열한다. 논문의 저자는 최대 6명까지 표시할 수 있으며 7명 이상인 경우에는 앞에서 여섯 번째까지의 저자를 나열하고 나머지 저자는 'et al'로 표시한다. 참고문헌이 온라인으로 발간되어 권, 호가 아직 결정되지 않은 경우는 digital objective identifier (DOI)를 표시해야 한다. 학술지명의 표기는 'Index Medicus'의 학술지 약어를 사용하고 그 외 명시되지 않은 기술 양식은 'The NLM Style Guide for Authors, Editors, and Publishers (http://www.nlm.nih.gov/citingmedicine)'에 따라 기술한다.

Journal articles

1. Yoo BM, Lehman GA. Update on endoscopic treatment of chronic pancreatitis. Korean J Intern Med 2009;24:169-179.
2. Caselli RJ, Dueck AC, Osborne D, Gilman AG, Rall TW, Nies AS, et al. Longitudinal modeling of age-related memory decline and the APOE epsilon4 effect. N Engl J Med 2009;361:255-263.

Books

3. Gilman AG, Rall TW, Nies AS, Taylor P. Goodman and Gilman's the Pharmacological Basis of Therapeutics. 9th ed. New York: Pergamon Press, 1996.

Chapters in books

4. Costa M, Furness JB, Llewellyn-Smith IF. Histochemistry of the enteric nervous system. In: Johnson LR, ed. Physiology of the Gastrointestinal Tract. 2nd ed. Vol. 1. New York: Raven, 1987:1-40.

Conference paper

5. Rice AS, Brooks JW. Canabinoids and pain. In: Dostorovsky JO, Carr DB, eds. Proceedings of the 10th World Congress on Pain; 2002 Aug 17-22; San Diego, CA. Seattle (WA): IASP Press, 2003:437-468.

Online publication

6. Suzuki S, Kajiyama K, Shibata K, et al. Is there any association between retroperitoneal lymphadenectomy and survival benefit in ovarian clear cell carcinoma patients? Ann Oncol 2008 Mar 19 [Epub]. http://dx.doi.org/10.1093/annonc/mdn059.

Web content

7. American Cancer Society.Cancer reference information [Internet]. Atlanta (GA): American Cancer Society, c2009 [cited 2009 Nov 20]. Available from: http://www.cancer.org/docroot/CRI/CRI_0.asp.
8. National Cancer Information Center.Cancer incidence [Internet].Goyang (KR): National Cancer Information Center, c2009 [cited 2009 Oct 20]. Available from: http://www.cancer.go.kr/cms/statics.

4.5. 표

표는 그림에서 알 수 있는 내용을 중복하지 않으며 본문의 내용을 읽지 않고도 설명이 가능하도록 간결 명료하게 작성해야 한다. 표는 별도의 페이지에 작성하며 본문에 인용한 순서대로 아라비아 숫자로 'Table 1.'과 같이 표기하고 이어서 제목을 기술한다. 표준 약어 이외의 약어는 하단 주석에서 기술한다(예: EVR, early virologic response; SVR, sustained virologic response.). 표 하단에는 전체적인 내용 설명, 약어 설명, 기호 설명의 순으로 각각 행을 바꾸어 기재한다. 기호 사용 시 *, †, ‡, §, ‖, ¶, **, ††, ‡‡의 순으로 하며 이를 설명 하단에 표기한다.

4.6. 그림

각각의 그림은 본문에 포함하지 않고 개별 파일로 해상도가 300dpi 이상인 TIFF 형식으로 제출해야 한다. 화살표 등이 포함된 그림은 화살표의 위치를 확인할 수 있는 파일(TIFF, PPT, DOCX 등)을 원본과 별도로 제출해야 한다. 그림은 본문에 인용된 순서대로 번호 지어지며, 동일번호에서 2개 이상의 그림인 경우, 아라비아숫자 이후에 알파벳 글자를 기입하여 표시한다 (예: Fig. 1A, Fig. 1B). 원칙적으로 같은 그림 번호 안에 서로 다른 환자의 그림을 포함시키지 않는다. 모든 그림은 설명을 포함해야 하며 구나 절이 아닌 하나의 문장형태로 기술한다. 모든 그림은 출판에 적합하도록 편집자가 조정할 수 있다.

4.7. 기타

상기 기술된 사항 이외는 대한복부영상의학회지의 편집위원회에서 결정한다.

5. 논문의 투고 및 투고 전 확인 사항

5.1. 논문의 제출

- 모든 원고는 온라인으로 투고하여야 한다. 주요문서와 그림파일을 제출해야 하며 주요문서는 표지, 내표지, 초록, 색인용어, 원고 전문, 참고문헌, 표, 그림 설명을 포함한다.

5.2. 제출 전 확인사항

- 원고의 파일 형태가 적절하다. (.doc, .docx, tiff)
- 논문제목, 저자, 저자들의 소속기관을 한글과 영문으로 표기한 표지를 독립된 파일로 작성한다
- 문서는 원고의 종류에 따른 규정을 준수하였다. 그림은 각각의 파일로 이루어져 있다.
- 이전에 출판되었던 내용은 재출판에 대한 편집인의 동의서가 준비되었다.
- 모든 저자의 동의서가 준비되었다.

6. 논문의 심사 및 게재

제출된 원고는 편집위원회에서 해당분야 전문가에게 심사를 요청하고 그 결과에 근거하여 게재여부를 결정하며 원고의 수정 및 보완 사항을 저자에게 권고한다.

논문 심사 후 저자는 심사결과에 따라 심사의견서 내의 지적사항을 토대로 논문을 수정 작성해야 한다.

Bracco
The contrast imaging specialists



400

iomeron®
iomeprol

The **Premium** Iodine Concentration Matters



References: 1) Cademartiri F et al. High iodine concentration contrast material for noninvasive multislice computed tomography Coronary Angiography: Iopromide 370 Versus Iomeprol 400. Inv. Radiol. 2006;41(3): 349-353. 2) Schoellnast H et al. MDCT angiography of the pulmonary arteries: influence of iodine flow concentration on vessel attenuation and visualization. AJR. 2005;184:1935-1939. 3) Marchiano A et al. Does iodine concentration affect the diagnostic efficacy of biphasic spiral CT in patients with hepatocellular carcinoma? Abdom Imaging. 2005;30(3):274-80. 4) Hammerstingl et al. in "Multidetector-Row Computed Tomography". Springer 2005. Pag. 49-60. 5) Fenchel S et al. Effect of iodine concentration of contrast media on contrast enhancement in multislice CT of the pancreas. Br J Radiol. 2004;77(922):821-30. 6) Romano L et al. Enhancement and safety of iomeprol-400 and iodixanol-320 in patients undergoing abdominal multidetector CT. BJR. 2008 Dec. 8 (e-pub ahead of print).

Please see full Prescribing Information. Before use, please consult the locally approved Summary of Product Characteristics, which will be made available upon request.

Shinsung bldg. 732-27 Yeoksam-dong, Gangnam-gu, Seoul, 135-514. Korea, Tel. 82 02 2222 3500, Fax. 82 02 2222 3550 **www.bracco.com**

Committed **to Science,**
Committed **to You.**™

BRACCO
LIFE FROM INSIDE

KR-PH-2300002

ProHance®

gadoteridol



TRUST THE PRO

The contrast agent for MR professionals looking for confidence in their daily practice.

All persons depicted are models and not real patients or healthcare professionals.

UNLOCKING THE INVISIBLE

BRACCO

LIFE FROM INSIDE

프로헨스®주(ProHance®)

프로헨스® 주프리필드시린지(ProHance®)

제품에 대한 허가사항은 우측의 QR코드를 통해서 확인하실 수 있습니다.

브라코이미징코리아, 서울시 강남구 역삼로 233 신성빌딩 4층, 02-2222-3500

Guerbet

Xenetix®

lobitridol

Does immediate adverse drug reaction incidence vary across different low-osmolar non-ionic contrast media?



Varied incidence of immediate reactions to low-osmolar non-ionic iodide radiocontrast media used in computed tomography.
Kim SR, Lee JH, Park KH, et al. Clin Exp Allergy. 2017;47:106-112.

• **수입 및 판매원:** 게르베 코리아㈜ 서울특별시 강남구 테헤란로 38길 10, 6층

MKT-X-2024-02

Guerbet

Dotarem®

Gadoteric acid

THE 1ST MACROCYCLIC GBCA* ON THE MARKET[1]



STABILITY
and experience

MORE THAN
170
MILLION DOSES
ADMINISTERED GLOBALLY

Trusted by radiologists[2], Dotarem® by Guerbet, a flagship brand known for its high stability[3,4] over 35 years of experience[1,5], with more than 170 million doses administered worldwide[6], delivering effective[7-10] MR contrast-enhanced examination.

Information on the product may vary from country to country, for more information, please refer to your local product information.

*Gadolinium Based Contrast Agent

1. Runge VM., *et al.* The developmental history of the gadolinium chelates as intravenous contrast media for magnetic resonance. *Invest Radiol.* 2011.Dec;46(12):807-16. **2.** Data on file, Guerbet internal data (2022, market research). **3.** Port M., *et al.* Efficiency, thermodynamic and kinetic stability of marketed gadolinium chelates and their possible clinical consequences: a critical review. *Biometals.* 2008.21(4):469–490. **4.** Frenzel T., *et al.* Stability of Gadolinium-Based Magnetic Resonance Imaging Contrast Agents in Human Serum at 37°C. *Invest Radiol.* 2008.Dec;43(12):817-288. **5.** Dotarem® CCDS -V3- February 2018. **6.** Data on file, Guerbet internal data (2024, Q1, Global sales data). Data based on sales estimation and annual results (1989-2024, Q1). **7.** Braun J., *et al.* Baseline characteristics, diagnostic efficacy, and peri-examinational safety of IV gadoteric acid MRI in 148,489 patients. *Acta Radiol.* 2020.Jul;61(7):910-920. **8.** Soyer P., *et al.* Observational study on the safety profile of gadoterate meglumine in 35,499 patients: The SECURE study. *J Magn Reson Imaging.* 2017.Apr;45(4):988–997. **9.** Chang DH., et al. Safety of gadoterate meglumine in over 1600 children included in the prospective observational SECURE study. *Acta Radio.* 2019. Nov;60(11):1450–1456. **10.** Maravilla K., *et al.* Comparison of Gadoterate Meglumine and Gadobutrol in the Diagnosis of Primary Brain Tumors: A Double-Blind Randomized Controlled Intraindividual Crossover Study (the REMIND Study). *AJNR Am J Neuroradiol.* 2017.Sept;38(9):1681-1688.

Scan here for Dotarem® (Gadoteric acid) Summary of Product Characteristics

FY23002236, MKT-D-2023-002

WITH HEALTHCARE





Omnihexol® Inj.

iohexol 300mg / 350mg

With Safety
With Omnihexol

GE HealthCare

OMNIPAQUE™ + PLUSPAK™

Iohexol

polymer bottle

Scan after Scan

Every 2 seconds, 5 patient procedures are performed using Omnipaque™ [1]

Prescribing Confidence

No LOCM was better tolerated than Omnipaque™ in a prospective, randomized study of 8,931 CT patients [2]

Enhancing oral procedures

Patients preferred the taste of Omnipaque™ over barium sulfate contrast [3]

Promoting workflow efficiency

Omnipaque™ is available in a range of bottle sizes to suit clinical needs



References: 1. Data on File, GE HealthCare, Omnipaque Demand_2022 **2.** Go 910; 10(7):1631-5 **3.** Parakh A et al. Radiology 2019; 291(3): 620-29

OMNIPAQUE™ IOHEXOL

옴니파큐 제품정보

GE HealthCare

서울특별시 중구 한강대로 416 서울스퀘어 15층 (04637) 지이헬스케어에이에스 한국지점 TEL 02-6201-3114 FAX 02-6201-3801 www.gehealthcare.co.kr

© 2024 GE HealthCare. Omnipaque and +PLUSPAK are trademarks of GE HealthCare. GE is a trademark of General Electric Company used under license.

JB00338KR


Want to see clearly?
Gadovision®
• Double concentration (1.0 mmol/mL)
• High T1 relaxivity
• Application of whole body and all ages
• Macrocyclic chelate
• Domestic contrast agents
• All prefilled syringe
• 5 mL, 7.5 mL, 10 mL, 15 mL
Dongkook Lifescience